Ueli Grunder

Implantologie de la zone esthétique

Stratégies de traitement

Traduit de l'anglais par Léon Parienté

QUINTESSENCE PUBLISHING FRANCE

Paris, Berlin, Chicago, Londres, Tokyo, Sao Paulo, Seoul, Singapour,
Barcelone, Beijing, Istanbul, Milan, New Delhi, Moscou, Prague, Varsovie

Édition originale : Ueli Grunder **Implantate in der ästhetischen Zone**.
Ein Behandlungskonzept step by step.

Quintessenz Verlag-GmbH
Ifenpfad 2-4
12107 Berlin, Allemagne

www.quintessenz.de
©2015 Quintessenz Verlag-GmbH, Berlin

Quintessence International
18 avenue Winston Churchill
94220 Charenton-le-Pont
www.quintessence-international.fr
© Quintessence International 2017

Toute représentation ou reproduction intégrale ou partielle du présent ouvrage, par quel que procédé que ce soit, faite sans le consentement de l'éditeur est illicite. Seules sont autorisées, sous réserve que soient indiqués clairement le nom de l'auteur et la source, les analyses et courtes citations justifiées par le caractère critique, polémique, pédagogique, scientifique ou d'information de l'œuvre à laquelle elles sont incorporées. Article L122-4 et L122-5 du Code de la propriété intellectuelle.

Mise en page : STDI, Lassay-les-Châteaux
ISBN : 978-2-36615-034-6

REMERCIEMENTS

Merci à toutes les personnes qui suivent et sans qui il n'aurait pas été possible de traiter tous les cas cliniques ni de présenter les nombreuses photographies qui illustrent ce livre :

- Hans-Peter Spielmann, prothésiste dentaire ;
- Dr Thomas Gaberthüel, partenaire en clinique ;
- l'équipe de la clinique de Gaberthüel et Grunder ;
- Nicolas Pietrobon, prothésiste dentaire ;
- Daniel Pally, Ryoji Sasaki, and Giovanni Di Liberto, prothésistes dentaires.

J'aimerais également remercier les personnes suivantes pour leur soutien dans la production de ce livre :

- Karin Roth, traduction ;
- Johannes Wolters, directeur général, Quintessenz Verlag ;
- Ina Steinbrück, directeur de production, Quintessenz Verlag ;
- Peter Rudolf et Viola Lewandowski, éditeurs, Quintessenz Verlag ;
- Ursula Tanneberger, éditrice indépendante ;
- Christine Rose, infographiste ;
- Barbara Zoelly Grunder, correctrice.

Certaines des photographies cliniques de ce livre ont été réalisées par M. Hans-Peter Spielmann et publiées avec son aimable permission.

Je tiens à remercier tout particulièrement le Dr H.-W. Haase pour sa volonté et sa patience dans la publication de ce livre.

Ueli Grunder

Le Dr Ueli Grunder a été diplômé en 1982 à l'Institut dentaire de l'université de Zurich et a obtenu son doctorat (docteur en médecine dentaire) en 1984. Après avoir travaillé pendant deux ans en pratique privée, il complète un *Postgraduate Master*, de trois ans, en couronne et bridge, prothèse partielle et science des matériaux, sous la tutelle du professeur P. Schärer de l'université de Zurich, où il enseigne l'implantologie depuis 1987. Le Dr Grunder a été accrédité comme spécialiste de dentisterie reconstructrice (statut de spécialiste SSRD) en 1993, et dirige, depuis 2011, un diplôme d'éducation WBA en implantologie orale de l'Association dentaire Suisse. Il dirige un cabinet privé à Zollikon, Zurich, en Suisse, d'abord avec le Dr Gaberthüel de 1989 à 2014, puis avec les Drs Schneider et Jung depuis 2014.

Les principaux domaines d'activité du Dr Grunder comprennent la parodontologie esthétique, la prothèse fixée conventionnelle et l'implantologie. Ses conférences internationales et ses diverses publications se concentrent sur les aspects chirurgicaux et prothétiques de l'implantologie.

Le Dr Grunder est le président sortant de la Société suisse d'implantologie orale (SGI) et de l'Académie européenne de dentisterie esthétique (EAED). Il fait également partie du comité de lecture de plusieurs revues dentaires.

Pour Barbara et Louis

TABLE DES MATIÈRES

1 Introduction 1
1.1 Pourquoi ce livre ? 2
1.2 Citations des références 3
1.3 Instruments utilisés 4
1.4 Matériaux utilisés 5
Références 6

2 Esthétique 7
2.1 Généralités 8
2.2 Résultats à long terme 12
2.3 Résumé 12
Références 12

3 Échecs possibles 15
3.1 Couronnes cliniques trop longues 16
3.2 Les cicatrices 16
3.3 Absence de papilles 18
3.4 Défaut du volume tissulaire vestibulaire 20
3.5 Les matériaux de restauration source de décoloration des tissus mous 20
3.6 Résumé 22
Références 22

4 Principes biologiques 25
4.1 Introduction 26
4.2 Papille entre un implant et une dent naturelle 28
4.3 Papille entre deux implants adjacents 38
4.4 Zone vestibulaire 42
4.5 Effet de l'interface implant et pilier 56
4.6 Limites de la planification 61
4.7 Résumé 62
Références 62

5 Principes de planification 63
5.1 Généralités 64
5.2 Anamnèse dentaire 64
5.3 Examen clinique 65
5.4 Examen radiologique 65
5.5 Points particuliers de l'évaluation clinique et radiographique 68
5.6 Résumé 70
Références 70

6 Planification prothétique et alternatives aux implants dentaires 71
6.1 Généralités 72
6.2 Remplacement d'une dent unitaire 73
6.3 Remplacement de deux dents 77
6.4 Restaurer un grand espace édenté 78
6.5 Résumé 81
Références 81

7 Options prothétiques pour compenser les défauts tissulaires 83
7.1 Généralités 84
7.2 Compenser les défauts verticaux 84
7.3 Compenser l'absence des papilles 87
7.4 Compenser des défauts horizontaux 92
7.5 Compenser le manque de soutien de la lèvre 94
7.6 Résumé 96
Références 97

8 Analyse initiale 99
8.1 Généralités 100
8.2 Ligne du sourire 102
8.3 Forme des maxillaires 106
8.4 Forme dentaire 108
8.5 Position dentaire 111
8.6 Les dents adjacentes 115
8.7 Tissus mous 118
8.8 Volume osseux disponible 132
8.9 Largeur de l'espace édenté 146
8.10 Fonction 150
8.11 Occlusion 150
8.12 Plan de traitement basé sur l'analyse initiale 153
8.13 Exemple clinique 154
8.14 Résumé 158
Références 158

9 Extraction 159
9.1 Généralités 160
9.2 Effondrement de la papille au niveau de la dent adjacente après l'extraction 163
9.3 Préservation de la papille au niveau de la dent adjacente 165
9.4 Soutien des tissus mous vestibulaires 170
9.5 Préservation de la papille entre deux dents à extraire 170
9.6 Procédures de préservation alvéolaire 173
9.7 Pas de préservation de crête avant l'implantation 184
9.8 Résumé 186
Références 186

10 Position de l'implant 187
10.1 Généralités 188
10.2 Positionnement dans le sens vestibulolingual 189
10.3 Inclinaison axiale 196
10.4 Positionnement mésiodistal 200
10.5 Profondeur apicocoronaire 206
10.6 Positionnement implantaire idéal 212
10.7 Influence de la position de l'implant sur les options prothétiques 214
10.8 Nombre d'implants 217
10.9 Exemple clinique 223
10.10 Conséquences d'une malposition implantaire 225
10.11 Guide chirurgical 227
10.12 Résumé 231
Références 231

11 Implantation immédiate 233
11.1 Erreurs initiales 234
11.2 Effets de l'apprentissage 242
11.3 Procédures pour compenser la perte de tissus 262
11.4 Temporisation 290
11.5 Résumé 297
Références 298

12 Implants placés avec une régénération osseuse guidée (ROG) simultanée 299
12.1 Raisonnement biologique 300
12.2 Raisonnement esthétique 302
12.3 Résultats à long terme 311
12.4 Procédure chirurgicale 315
12.5 L'échec 462
12.6 Résumé 470
Références 489

13 Procédures implantaires en deux temps 491
13.1 Augmentation avant l'implantation – généralités 492
13.2 Augmentation avec membrane et xénogreffe 492
13.3 Augmentation avec un bloc d'os autogène 498

13.4 Augmentation avec un bloc d'os autogène et une membrane 500
13.5 Augmentation avec un cône d'os autogène, une xénogreffe et une membrane 502
13.6 Résumé 525
Références 525

14 Greffe des tissus mous 527
14.1 Généralités 528
14.2 Procédure chirurgicale 542
14.3 Limites 584
14.4 Erreurs typiques 588
14.5 Technique de greffe en inlay 590
14.6 Résumé 592
Références 592

15 Deuxième temps chirurgical implantaire 593
15.1 Avec incision de préservation des papilles 594
15.2 Avec décollement d'un lambeau 596
15.3 Avec une incision festonnée 598
15.4 Technique limitée au « punch » 600
15.5 Résumé 616
Références 616

16 Deuxième temps chirurgical implantaire avec greffe gingivale simultanée 617
16.1 Avec une incision horizontale 618
16.2 Avec mobilisation du lambeau 620
16.3 Technique du lambeau roulé 622
16.4 Technique en enveloppe (technique du tunnel) 626
16.5 Greffe en inlay 628
16.6 Résumé 656
Références 656

17 Restauration provisoire 657
17.1 Exigences 658
17.2 La restauration provisoire idéale 660
17.3 Résumé 664

18 Prothèse 665
18.1 Généralités 666
18.2 Scellées ou vissées 668
18.3 Gestion de la gencive avec la suprastructure implantaire 674
18.4 Empreinte finale 732
18.5 Couronnes scellées 740
18.6 Couronne transvissée 769
18.7 Bridge transvissé 772
18.8 Rétention des dents naturelles 776
18.9 Résumé 778
Références 778

19 Résumé : six exemples cliniques pas à pas 779
19.1 Implantation immédiate 780
19.2 Implant unitaire avec ROG 790
19.3 Deux implants avec une ROG 800
19.4 Procédure d'implantation en deux temps pour le remplacement d'une dent unitaire 808
19.5 Deux implants, procédure en deux temps 816
19.6 Cas complexe 826

2.1 GÉNÉRALITÉS

Le terme « esthétique » est trop souvent utilisé dans la littérature dentaire… De fait, de nombreux livres et guides ont été publiés sur le sujet.

Dans le contexte de la thérapeutique implantaire, il est rapidement apparu que la clef d'une esthétique optimale était d'avoir un contour harmonieux des tissus mous (pour une situation clinique saine). L'harmonie se définit comme une situation plaisante esthétiquement pour l'observateur. Il n'est pas possible d'obtenir une forme de dent harmonieuse sans un contour satisfaisant des tissus mous. La qualité des tissus et de la couronne sont également des facteurs critiques puisqu'ils seront finalement visibles. L'objectif principal du travail du praticien doit être d'obtenir des tissus mous harmonieux. Si cet objectif n'est pas atteint, il sera impossible pour le prothésiste dentaire de fabriquer une couronne qui se fonde harmonieusement avec les tissus gingivaux et les dents environnantes. Un défaut tissulaire peut être très difficile voire impossible à corriger après la fin d'un traitement, en particulier dans le cas d'un traitement implantaire. Si certaines procédures ne sont pas réalisées selon la bonne séquence, il est difficile d'obtenir le résultat escompté de manière prévisible.

Comme il a été dit dans l'introduction, les défauts tissulaires rencontrés en implantologie sont souvent le résultat de la perte d'une dent. C'est pourquoi la restauration du volume osseux et muqueux est l'élément clef de la thérapeutique implantaire (Fig. 2.1).

2.2.1 Que signifie le terme « esthétique » ?

Le terme « esthétique », tel qu'utilisé dans le domaine dentaire ne veut rien dire de plus que « inspiré par la nature », à condition que la nature ait créé une situation qui satisfasse la personne concernée. Uniquement ce qui satisfait le patient, son apparence et son caractère propres, peut être considéré comme esthétique et harmonieux. Par définition, le remplacement d'une dent d'un patient fumant quatre-vingts cigarettes par jour doit être pensé de manière significativement différente que celui d'un patient se présentant avec des dents parfaitement blanches et sans carie. Une prothèse dentaire qui reflète le caractère et les habitudes d'un vieux fumeur peut être vue comme un résultat esthétique optimal (Fig. 2.2).

Lorsque la dent remplacée est mise en place, elle doit se fondre harmonieusement parmi les dents naturelles restantes. Il est habituellement plus difficile d'obtenir ce résultat lorsqu'une seule dent est remplacée du fait de la comparaison directe avec les dents naturelles adjacentes (Fig. 2.3).

Si un large espace est édenté, un résultat harmonieux peut tout de même être obtenu, par exemple si la perte des papilles est distribuée de manière symétrique de part et d'autre de l'édentement (Fig. 2.4).

Fig 2.1

2.1a Contour gingival irrégulier avant l'extraction de 21.

2.1b Résultat final satisfaisant après correction gingivale.

Fig 2.2

2.2a Dents absentes dans le quadrant maxillaire droit chez un patient fumeur.

2.2b Bridge implantoporté inspiré par la nature.

Fig 2.3

2.3a La 21 a été extraite.

2.3b La couronne implantoportée sur 21 est en harmonie avec la dent naturelle 11.

Fig 2.4

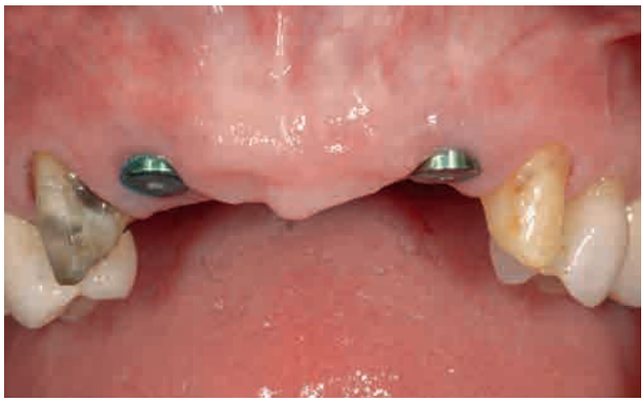

2.4a Espace édenté important après une augmentation de crête et la mise en place de deux implants.

2.4b Résultat final harmonieux malgré des papilles peu formées.

4 PRINCIPES BIOLOGIQUES

Fig 4.7

4.7e et f Résultat final, vues rapprochées.

4.7g et h Radiographies de l'espace étroit entre l'implant et la canine adjacente secteurs 1 et 2.

4.7i et j Importante perte de papille en distal de la couronne sur implant.

4.7k et l Radiographies de la perte d'attache en mésial de la canine du fait de la cratérisation osseuse autour des implants secteurs 1 et 2.

4.3.3 Distance entre deux implants inférieure à 3 mm

Une distance inférieure à 3 mm entre deux implants a un impact négatif sur la hauteur de la papille. Si, par exemple, deux implants sont placés à une distance de seulement 2 mm l'un de l'autre, le niveau osseux entre ces deux implants s'établit apicalement au col implantaire (Fig. 4.11). Dans une étude animale chez le chien, Novaes et coll.[12] ont démontré que l'épaisseur des tissus mous interproximaux dépendait de la distance entre les implants. Plus la distance entre deux implants est faible, moins les tissus mous sont épais.

Fig 4.11

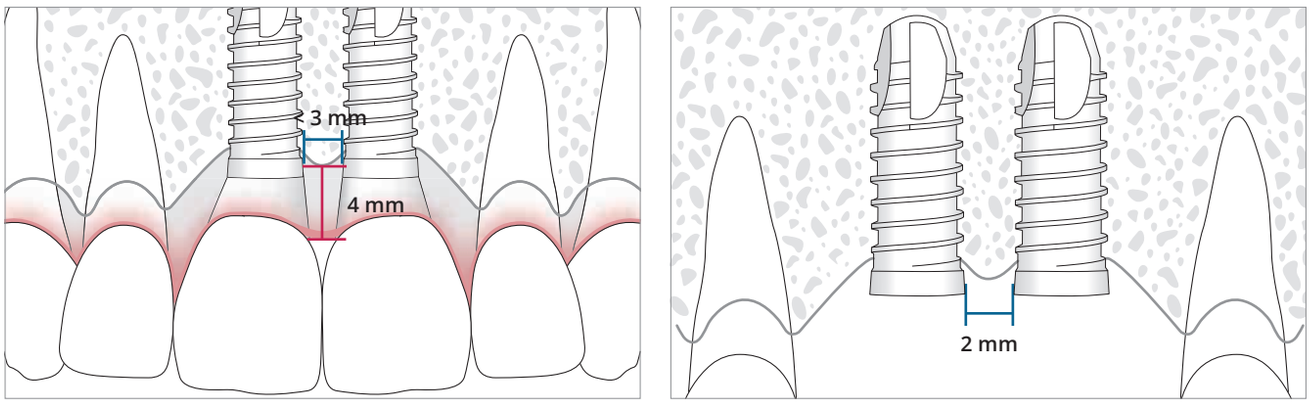

4.11a et b Lorsqu'il y a moins de 3 mm entre deux implants adjacents, le niveau osseux interproximal est plus apical que les cols implantaires, quelle que soit la quantité d'os interproximal présente avant le deuxième temps chirurgical.

4.11c et d Ces deux implants adjacents sont placés à une distance inférieure à 3 mm.

4.11e Cela conduit à la perte presque totale de la papille interimplantaire.

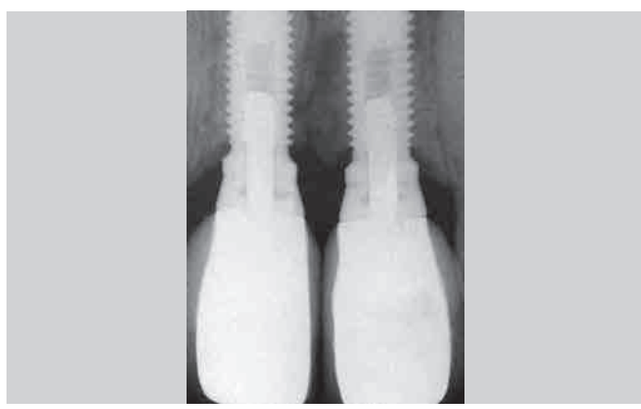

4.11f Le niveau osseux visible à la radiographie est plus apical que le col implantaire.

4.3.4 Distance entre deux implants supérieure à 3 mm

Pour obtenir une papille optimale, il est nécessaire d'avoir un segment osseux plus coronaire que le col implantaire. C'est pourquoi, horizontalement, une distance de plus de 3 mm est nécessaire entre deux implants adjacents pour maintenir l'os sur le long terme (Fig. 4.12). Une étude de Scarano et coll.[13] a montré que seule une très faible perte osseuse verticale interproximale était à attendre lorsque la distance entre les implants était supérieure ou égale à 5 mm.

Toutes ces considérations sont bien sûr fondées sur l'hypothèse que le segment osseux nécessaire est présent initialement (ce qui est rarement le cas) ou peut être régénéré.

Fig 4.12

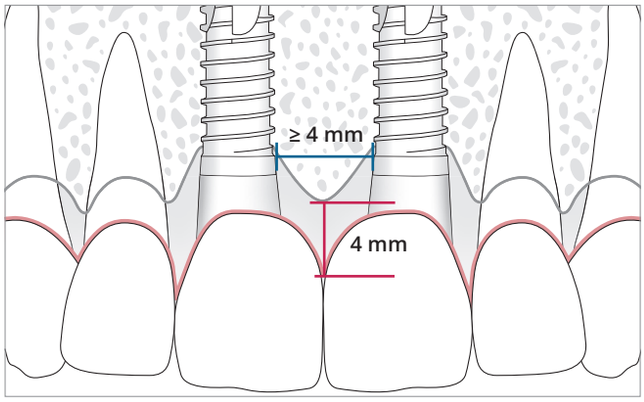

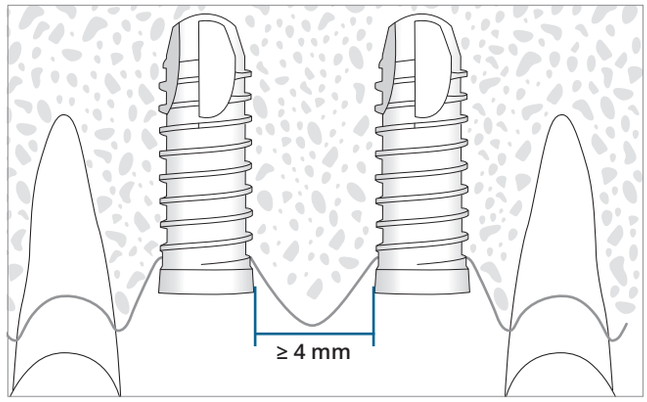

4.12a et b Représentation graphique de la situation où deux implants sont séparés par une distance supérieure ou égale à 4 mm : bien que la cratérisation osseuse s'étende jusqu'à la première spire, le pic osseux interproximal ne descendra pas sous le niveau du col des implants, même à long terme.

4.12c et d Les implants sont séparés d'une distance de 4 mm.

4.12e La papille entre les deux incisives centrales est presque intacte.

4.12f La radiographie montre la présence d'un pic interproximal coronaire aux cols des implants.

4.4.4 Augmentation de crête dans la région du col implantaire

La présence d'un volume osseux important autour du col implantaire est essentielle, même en vestibulaire. En prenant en compte le développement d'une cratérisation horizontale de 1,5 mm, il est possible de calculer qu'une épaisseur osseuse vestibulaire minimale de 2 mm est nécessaire pour éviter une récession gingivale. L'expérience clinique montre que 3 mm (parfois 4 mm) d'os en vestibulaire est l'épaisseur nécessaire pour que l'implant soit positionné de manière optimale.

La conclusion qui s'impose est que pour obtenir un résultat esthétique optimal, une augmentation de la crête doit être réalisée en vestibulaire de pratiquement tous les implants placés en secteur esthétique, que les spires implantaires soient exposées ou non. Une perte osseuse supplémentaire doit toujours être anticipée si l'implant est placé en conjonction avec un lambeau. Une augmentation de la crête est également nécessaire pour la compenser (Fig. 4.15).

Fig 4.15

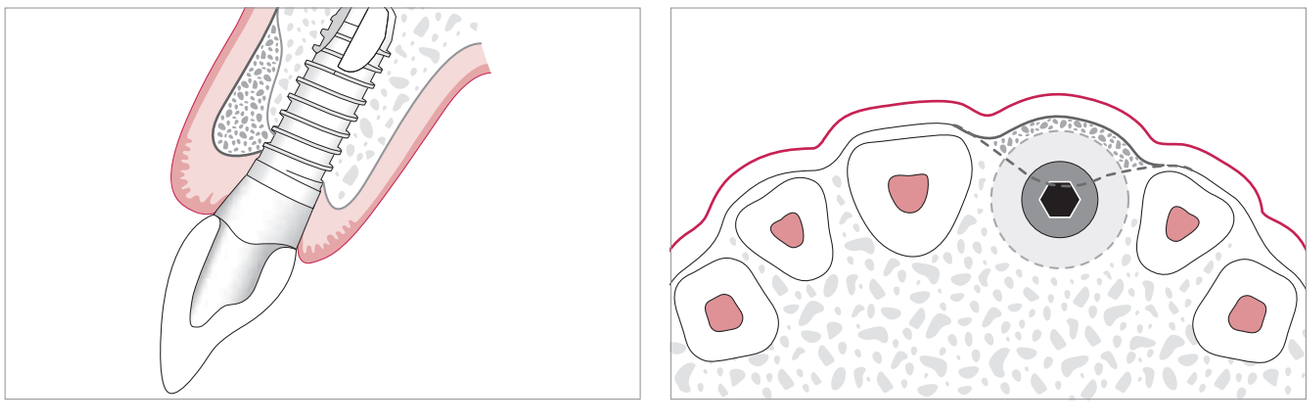

4.15a et b Chez les patients présentant un défaut osseux, une augmentation de crête est nécessaire pour établir le support des tissus mous.

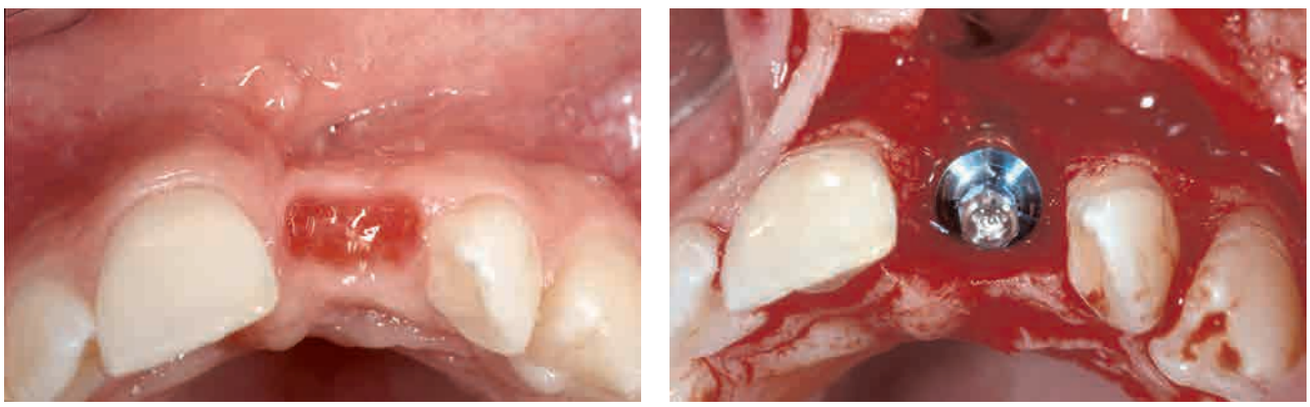

4.15c et d Exposition des spires implantaires du fait d'un défaut gingival massif en vestibulaire.

Fig 4.15

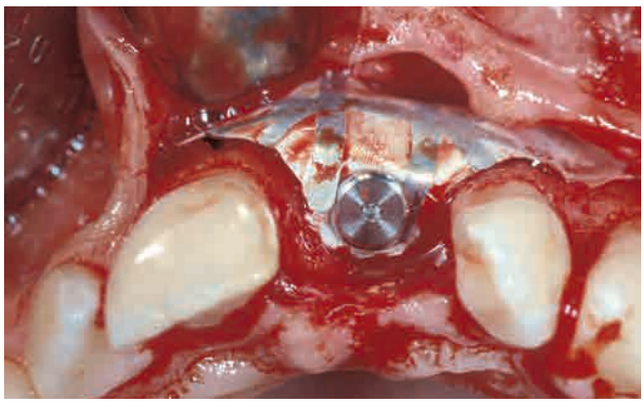

4.15e Augmentation osseuse (principalement crestale et vestibulaire).

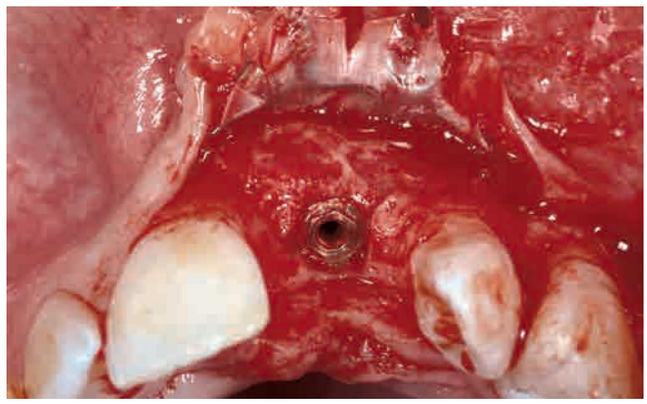

4.15f Six mois après l'intervention le volume osseux est toujours intact.

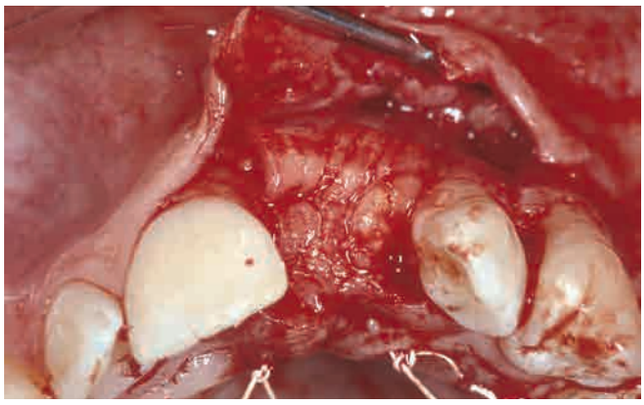

4.15g Mise en place d'un greffon gingival.

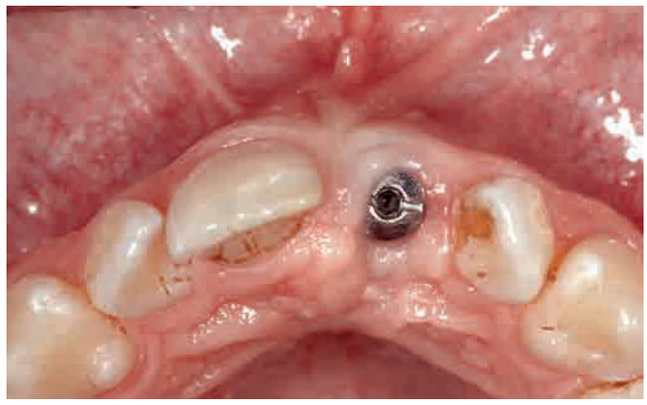

4.15h Absence de défaut de volume en vestibulaire avant la phase restauratrice.

4.15i et j Résultat esthétique satisfaisant après la fin du traitement du fait du volume adéquat obtenu en vestibulaire de l'implant remplaçant 21.

4.15k et l Vues latérales gauche et droite du résultat final.

8.7.4 Profil gingival

Remplacement d'une dent unitaire avec un feston marqué**/***

Les patients présentant un profil gingival très festonné sont particulièrement délicats à gérer en implantologie. La préservation ou la restauration de papilles hautes très festonnées est un travail ardu. Dans ces cas, le contact interdentaire correspondant à une papille haute est positionné très coronairement.

En conséquence, un biotype gingival très festonné correspond à une forme de dent triangulaire. Les problèmes causés par ce type de forme de dents en implantologie ont déjà été décrits.

Il faut également considérer la position du col implantaire qui est déterminé par le point le plus haut du collet gingival (voir chapitre 10), qui requiert que l'implant soit placé beaucoup plus apicalement par rapport aux niveaux d'attache mésiale et distale. Tous ces facteurs compliquent non seulement la conduite du traitement, mais rendent également plus difficile la conservation du résultat sur le long terme tout en maintenant un profil gingival festonné et des papilles.

Chez les patients présentant un feston marqué, il est relativement difficile de sculpter le contour gingival avec la couronne lors de la phase prothétique (voir chapitre 18) (Fig. 8.21).

Implant unitaire et feston plat*

À l'inverse du profil gingival très festonné, les cas présentant un profil gingival plat sont relativement simples à gérer. Pour ces cas, l'implant peut être positionné plus près des niveaux d'attache mésiale et distale des dents adjacentes. Cela facilite considérablement le traitement. D'un point de vue prothétique, il est également relativement facile d'imiter le feston des dents adjacentes. La forme dentaire rectangulaire est la conséquence logique de l'absence de hauteur des papilles interdentaires (Fig. 8.22).

Espace de deux dents et feston marqué***

Lors du remplacement de deux dents absentes par deux implants, la préservation ou la régénération de la papille interproximale doivent être vues comme un défi important. Lorsque le patient présente également une architecture gingivale très festonnée, il est quasiment impossible d'obtenir un résultat parfait même lorsqu'une augmentation est réalisée. Le résultat final ne sera pas optimal car la papille sera toujours légèrement trop courte ou trop petite. Lors du remplacement d'une incisive centrale et d'une incisive latérale, la comparaison avec le côté opposé rend ce type de défaut particulièrement visible (Fig. 8.23). Si deux incisives centrales doivent être remplacées le problème est moindre car même si la papille est plus courte, la symétrie est maintenue.

Espace de deux dents avec un feston plat*/**

Lorsque le patient présente une perte de hauteur de papilles entre ses dents naturelles (ce qui est habituellement le cas après un traitement parodontal), le profil gingival est plat et très peu festonné. Même chez les patients présentant un défaut osseux, il est possible de réaliser une augmentation osseuse horizontale ou verticale jusqu'aux dents adjacentes pour obtenir des niveaux tissulaires comparables entre les deux implants et les dents naturelles (Fig. 8.24).

Fig 8.21

8.21a Profil gingival très festonné avec des fines papilles pointues.

8.12b Pilier céramique en place.

8.21c et d Le profil gingival très festonné est maintenu malgré les différentes procédures chirurgicales.

Fig 8.22

8.22a Biotype parodontal fin avant traitement.

8.22b Pilier céramique en place.

8.22c et d Biotype gingival plat après traitement.

Fig 8.23

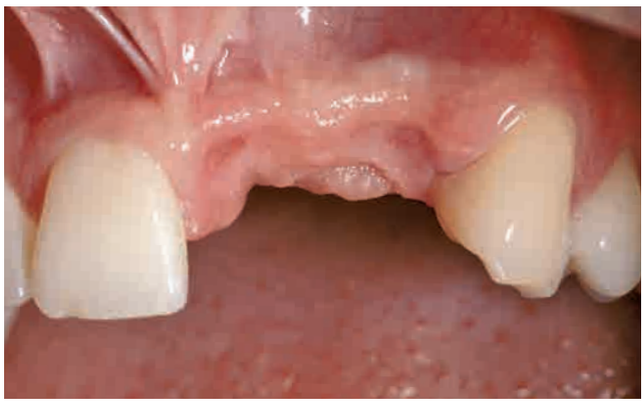

8.23a Conditions initiales : défaut alvéolaire très important au niveau des sites 21 et 22.

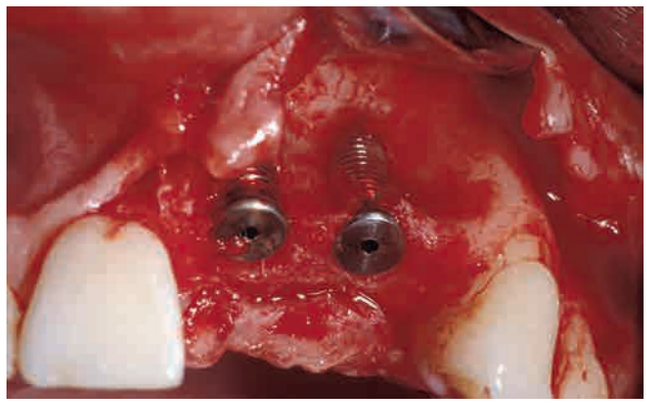

8.23b Les implants sont placés avec un espace insuffisant les séparant.

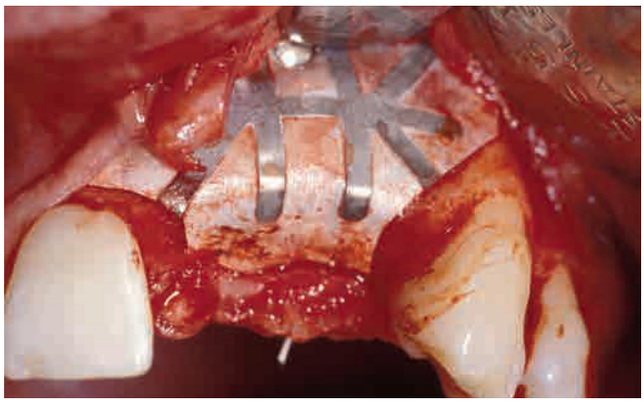

8.23c Augmentation de crête verticale et horizontale.

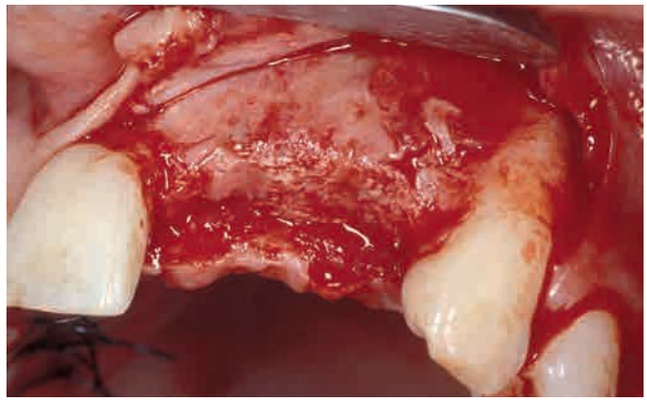

8.23d Conditions osseuses satisfaisantes 6 mois après l'augmentation de crête.

8.23e La perte de hauteur des papilles est déjà visible lors de l'essai des piliers céramique.

8.23f La papille inter-implantaire est absente après la mise en place des couronnes implanto-portées finales sur 21 et 22.

8.23g Asymétrie des tissus mous visible sur cette vue intra-orale.

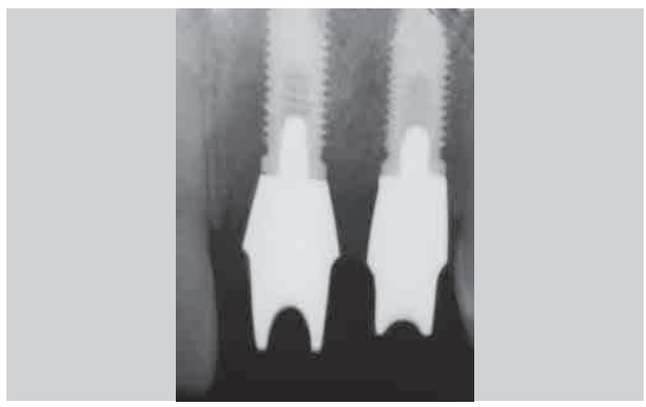

8.23h À la radiographie le niveau osseux suit celui de la gencive.

Fig 8.24

8.24a Défaut de la crête sur 21 et 22 avant traitement.

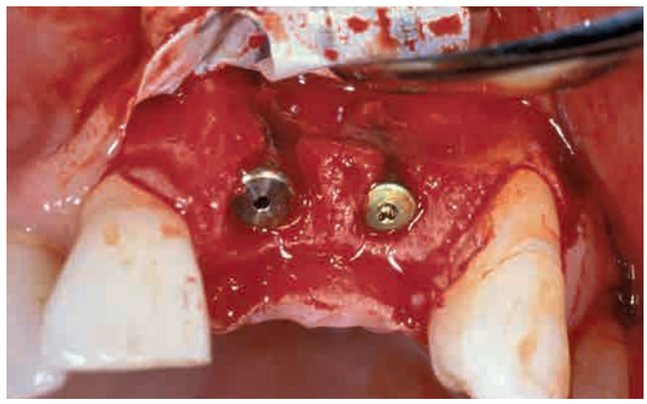

8.24b Implantation avec une distance adéquate implant-implant.

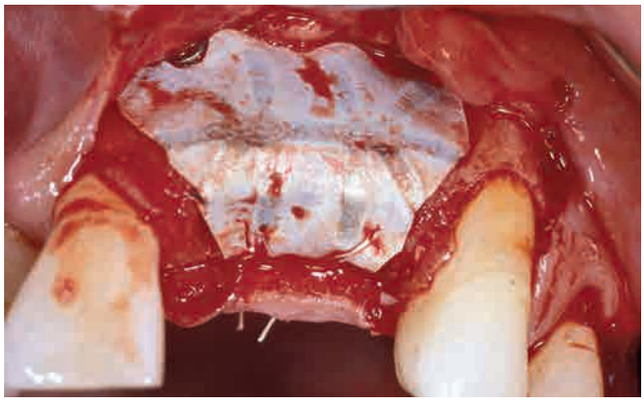

8.24c Procédures d'augmentation de crête horizontale et verticale.

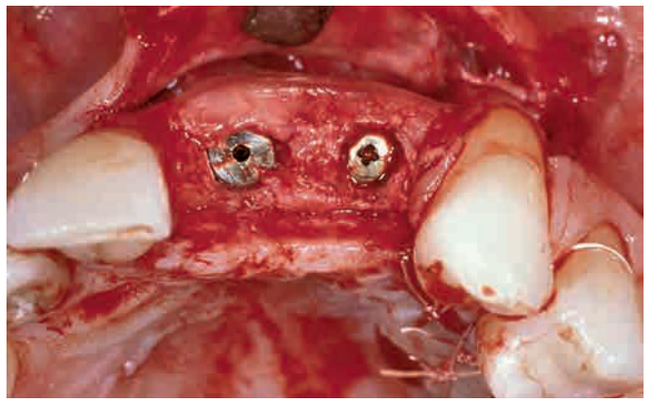

8.24d Présence d'un volume osseux adéquat 6 mois après l'augmentation de crête.

8.24e Piliers céramique au moment de l'essai en bouche.

8.24f Les papilles inter-implantaires sont absentes après la mise en places des restaurations finales sur les implants 21 et 22.

8.24g Vue intra-orale : pas d'asymétrie majeure des collets gingivaux.

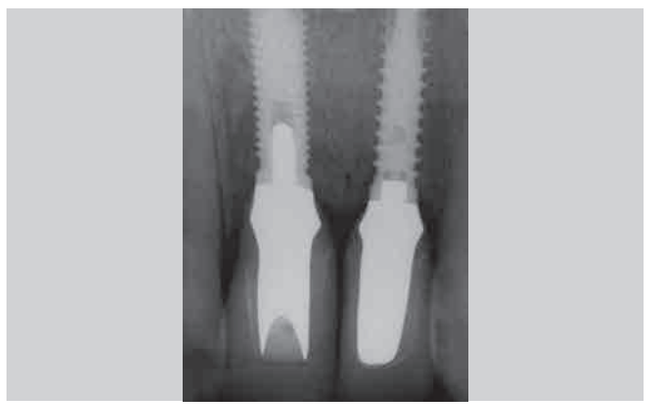

8.24h Radiographie finale.

Défauts osseux interproximaux entre deux dents à remplacer**/***

Lorsque deux dents adjacentes doivent être remplacées, la portion palatine de la papille est souvent intacte tandis que la portion vestibulaire est absente. D'un point de vue frontal il apparaît qu'une quantité suffisante de tissu est présente dans la zone de la papille. Cependant, dès que la restauration est placée dans l'espace édenté, la portion palatine de la papille est couverte par la couronne, et le défaut vestibulaire reste le seul visible. L'absence de tissu dans cette zone entraîne logiquement une absence de la papille interdentaire.

L'augmentation verticale et horizontale de la portion vestibulaire de la papille est donc indiquée chez les patients présentant ce problème (Fig. 8.37).

Comme l'augmentation verticale et vestibulaire est une procédure relativement difficile, le patient doit être informé qu'un résultat final optimal avec une papille parfaite peut difficilement être espéré. Ce compromis esthétique sera particulièrement visible chez les patients présentant un biotype gingival fin associé à un feston gingival marqué et des dents triangulaires.

Fig 8.37

8.37a et b Défaut de crête alvéolaire sur toute la surface vestibulaire du site de 11 et 21.

Fig 8.37

8.37c Défaut osseux important en vestibulaire.

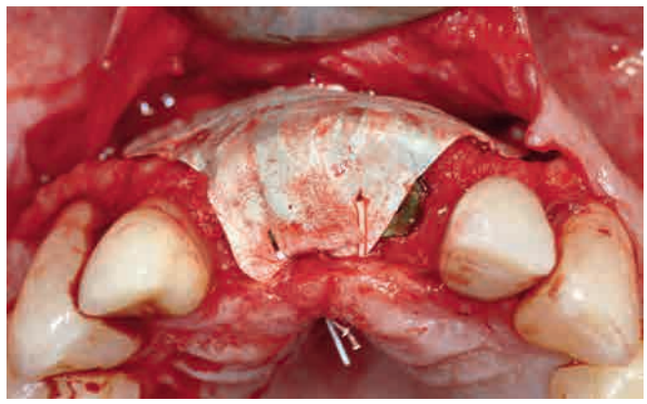

8.37d Augmentation de crête.

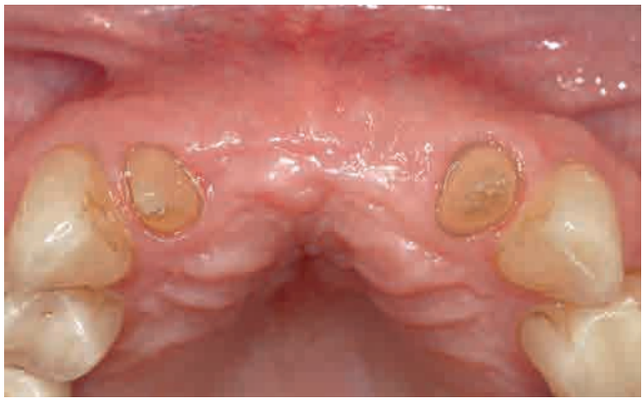

8.37e Six mois post-opératoire.

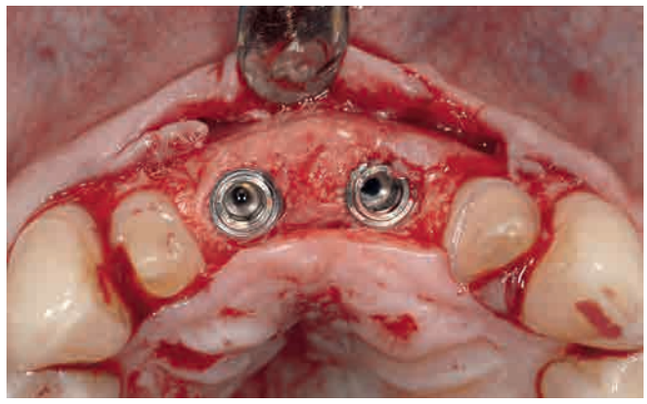

8.37f Vue après la dépose de la membrane.

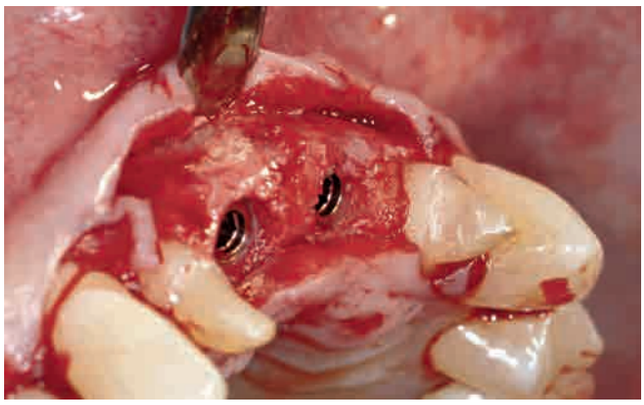

8.37g Volume osseux idéal dans la zone de la papille centrale.

8.37h Piliers de cicatrisation en place.

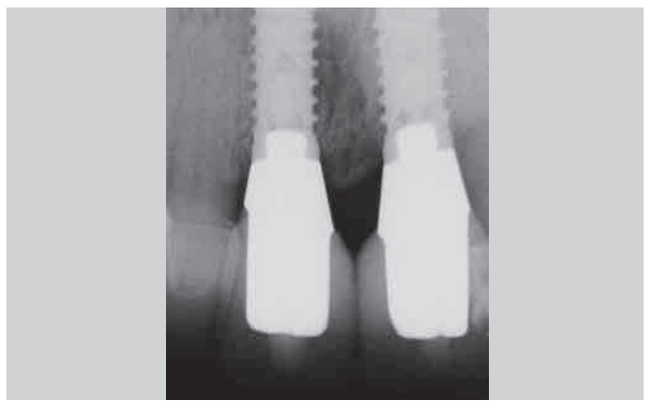

8.37i et j Résultat final avec les restaurations implanto-portées 11 et 21 en place et une papille centrale visible.

9.6 PROCÉDURES DE PRÉSERVATION ALVÉOLAIRE

9.6.1 Greffe gingivale au niveau du site intermédiaire

Il serait idéal de connaître une procédure qui pourrait éviter la perte osseuse et gingivale après une extraction dentaire[3,4]. La technique de la fermeture alvéolaire pour développer le site intermédiaire en vue d'un bridge conventionnel a été proposée par Landsberg et Bichacho en 1997[5]. Immédiatement après l'extraction dentaire, les parois gingivales bordant l'alvéole sont désépithélialisées et un greffon gingival (en « *punch* ») correspondant au diamètre de l'alvéole est prélevé au palais et suturé en position. Cette technique permet d'obtenir de bons résultats dans des conditions idéales. En effet, la condition première est que le biotype gingival soit relativement épais pour garantir, après l'insertion du greffon, une zone de contact suffisamment large entre le greffon et les tissus mous pour permettre un apport sanguin optimal durant la première phase de cicatrisation.

Pour obtenir un réel succès lorsque les conditions initiales sont plus difficiles, il est recommandé d'utiliser une modification de la technique qui consiste à placer un greffon de tissu conjonctif au contact de la paroi vestibulaire de l'alvéole (Fig. 9.9). Les détails de cette procédure seront discutés dans le chapitre 11 (« Implantation immédiate »).

Fig 9.9

9.9a Patient avec un biotype gingival fin.

9.9b Extraction de la 11.

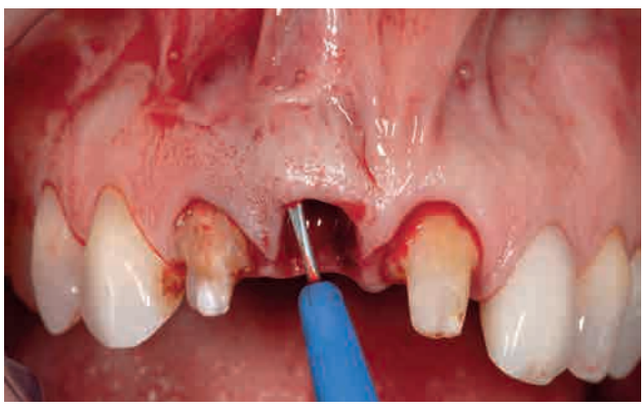

9.9c et d Préparation d'une enveloppe vestibulaire (tunnellisation).

Fig 9.9

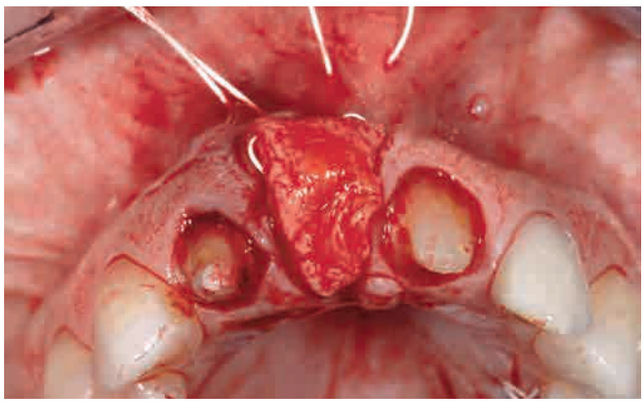

9.9e Transplantation d'un greffon de tissu conjonctif.

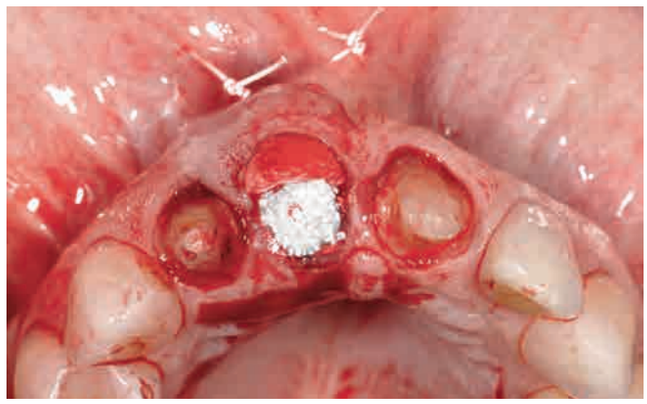

9.9f Vue du greffon de tissu conjonctif positionné et de l'alvéole comblée avec une xénogreffe.

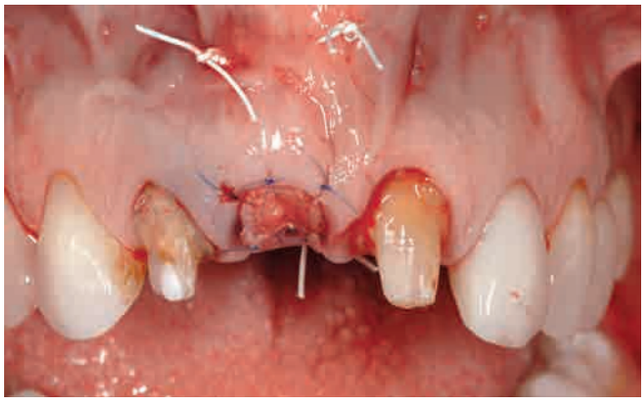

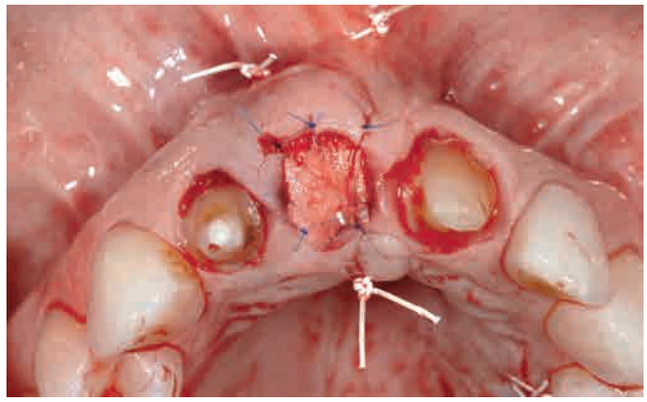

9.9g et h Stabilisation du greffon de tissu conjonctif avec des sutures occlusales.

9.9i et j Quatre mois après l'opération : les conditions du site d'intermédiaire de bridge sont idéales avec un excès de tissu.

9.9k et l Bridge tout-céramique final en place.

9.6.5 Greffe gingivale vestibulaire

La préservation de la crête peut parfois être utile lorsque l'implant peut seulement être placé plusieurs mois après l'extraction du fait d'une contrainte de temps. Cela s'applique également aux patients adolescents, pour lesquels il faudra attendre au moins qu'ils aient vingt ans avant de leur placer des implants en secteur esthétique. Si l'alvéole d'extraction est comblée avec une xénogreffe et recouverte d'un greffon gingival, celui-ci doit également être placé en vestibulaire. Ceci est réalisé en préparant une enveloppe vestibulaire (tunnellisation) et en insérant le greffon de tissu conjonctif dans cette « poche »[8]. Cette technique de l'enveloppe a prouvé son efficacité dans les cas d'extraction et implantation immédiate (voir chapitre 11), et c'est également la méthode de choix pour préserver de manière optimale la crête alvéolaire après l'extraction lorsque l'implant n'est pas placé simultanément. Quels que soient les changements du volume osseux, l'épaisseur des tissus mous sera de toute manière augmentée (Fig. 9.13).

Fig 9.13

9.13a et b La 12 doit être extraite du fait d'une résorption importante. Il n'est pas possible de placer l'implant directement après l'extraction pour des raisons de temps liées au patient.

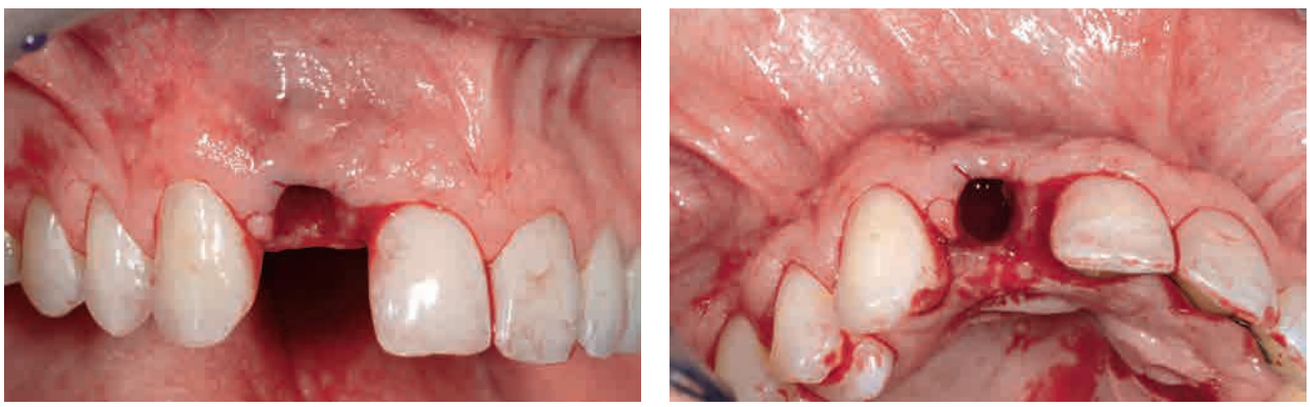

9.13c et d Extraction de la dent sans décoller de lambeau.

9.13e Préparation d'un lambeau vestibulaire en enveloppe (tunnellisation).

9.13f Greffon de tissu conjonctif prêt à l'insertion.

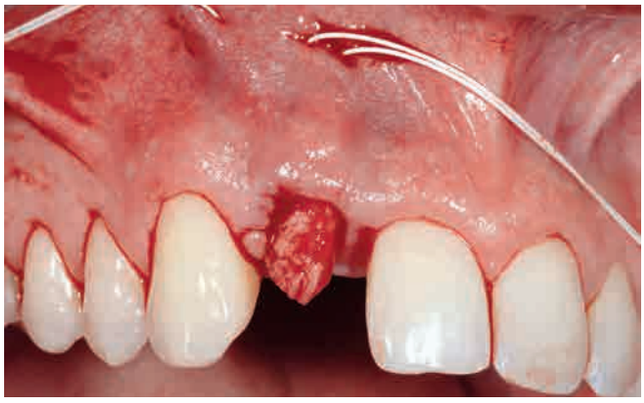

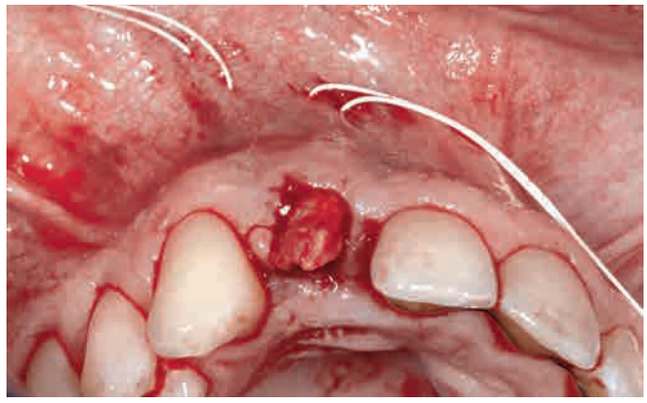

9.13g et h Insertion du greffon en vestibulaire sous le lambeau préparé en épaisseur partielle.

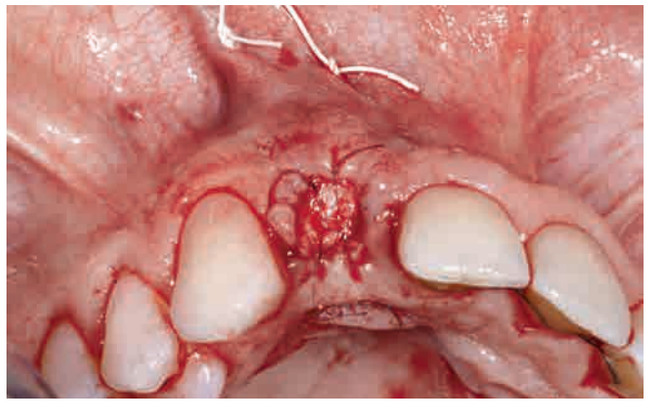

9.13i et j Greffon de tissu conjonctif stabilisé par des sutures verticales et occlusales.

9.13k et l Quatre mois postopératoires.

Fig 10.28

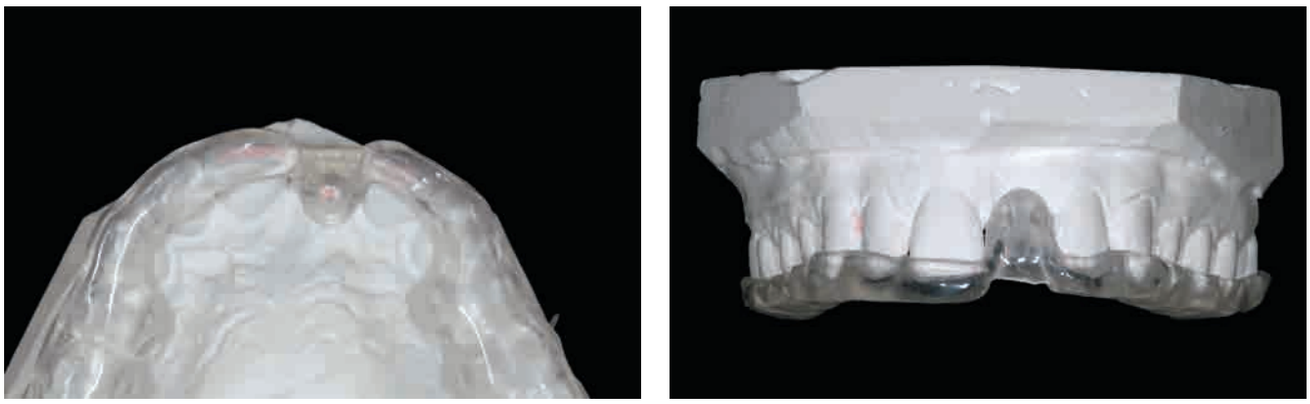

10.28c et d Duplicata de la restauration provisoire avec des repères occlusaux supplémentaires pour servir de guide chirurgical.

10.28e et f Essai préopératoire du guide contenant des informations importantes comme le profil d'émergence désiré.

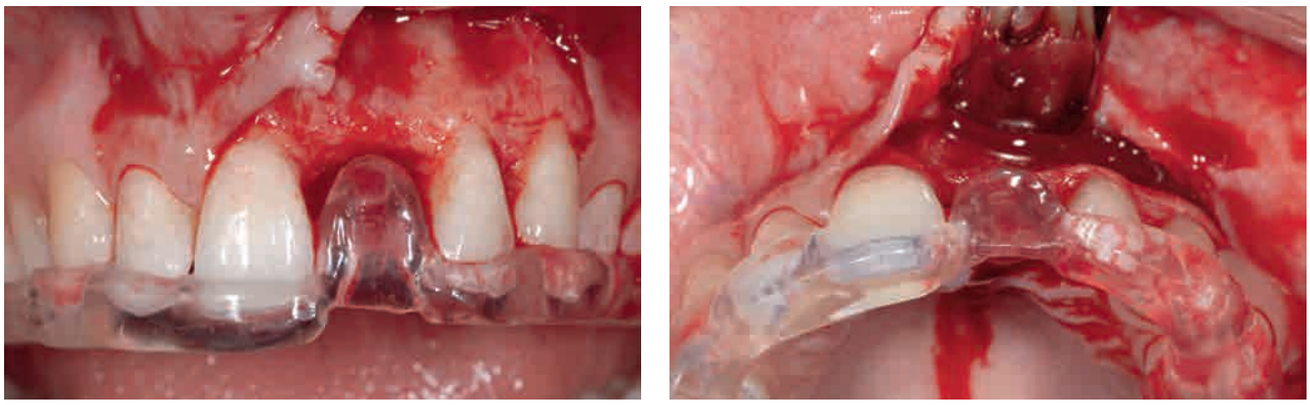

10.28g et h Analyse de l'os disponible en rapport avec la suprastructure désirée en utilisant le guide.

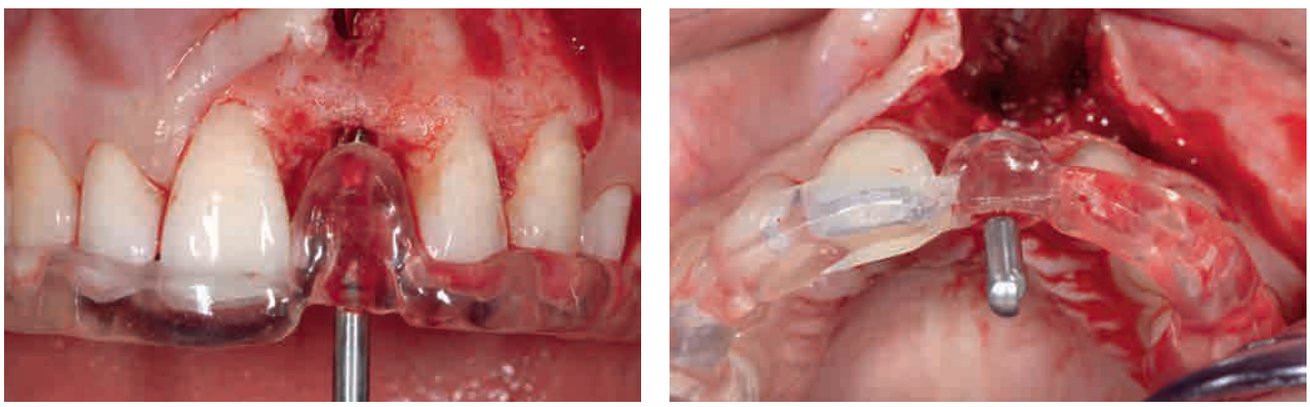

10.28i et j Un forage préparé dans le guide permet d'assurer un positionnement implantaire idéal.

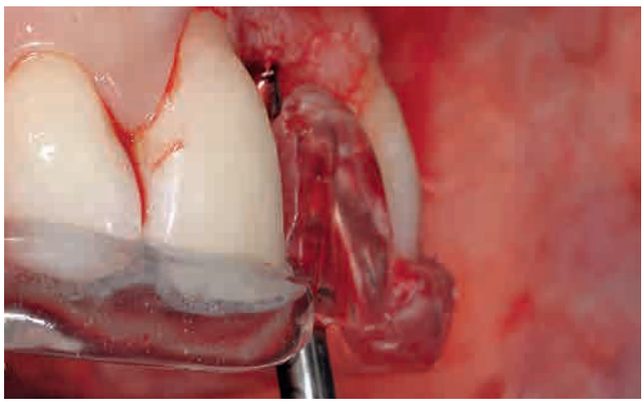

10.28k L'axe de l'implant permet la réalisation d'une prothèse transvissée.

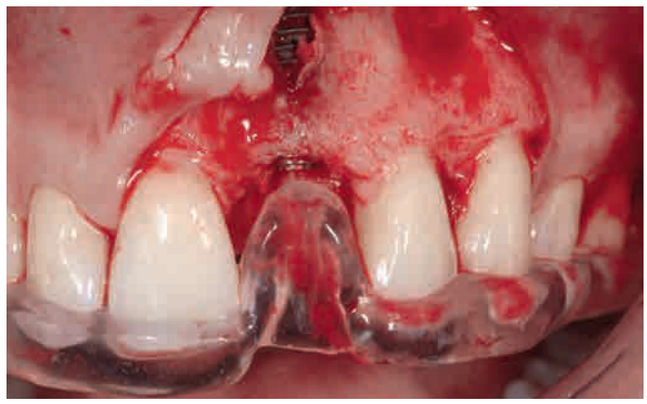

10.28l La profondeur d'enfouissement de l'implant est vérifiée.

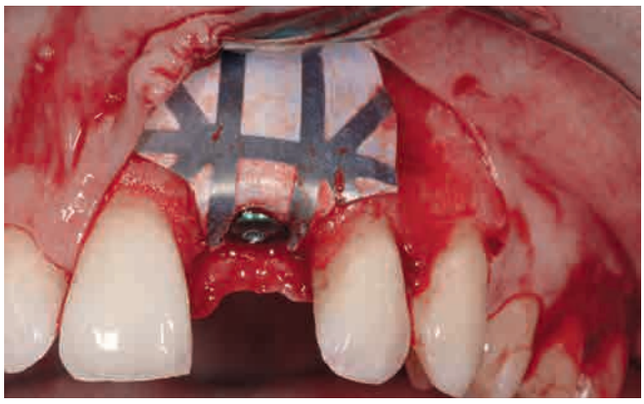

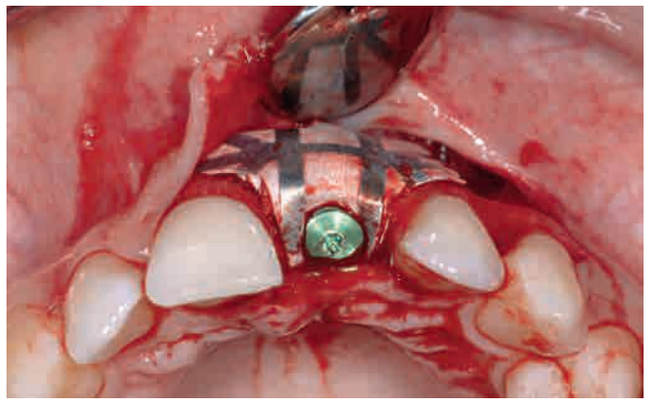

10.28m et n Une augmentation osseuse tridimensionnelle est réalisée.

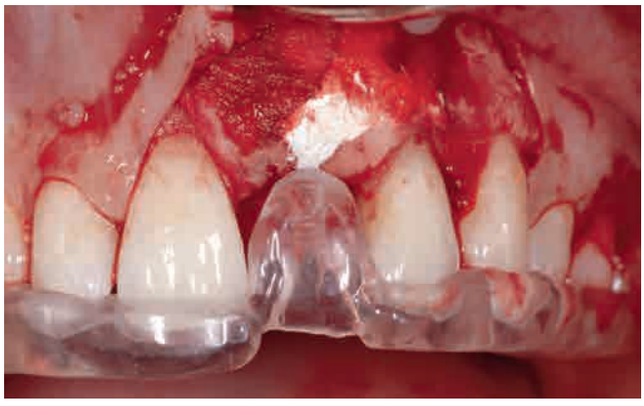

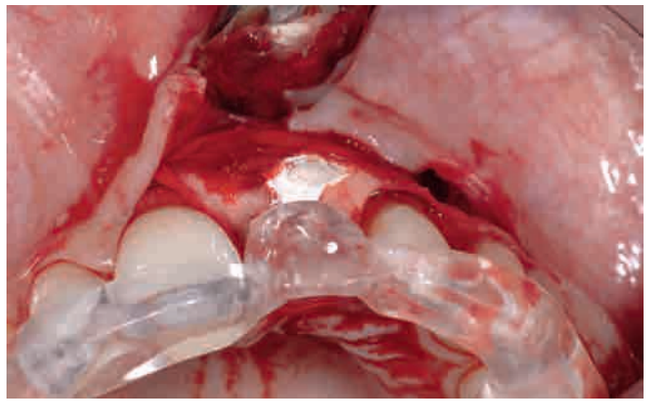

10.28o et p Le volume osseux désiré est vérifié grâce au guide.

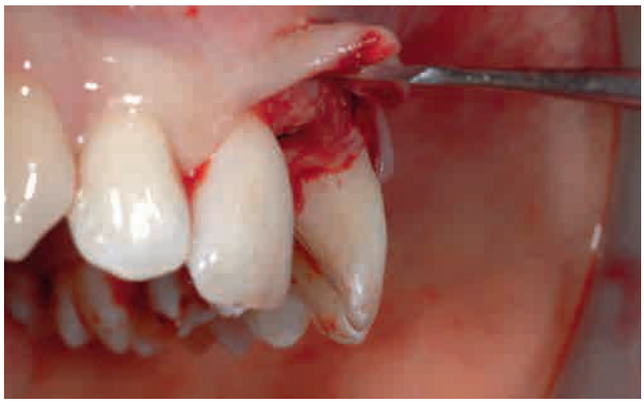

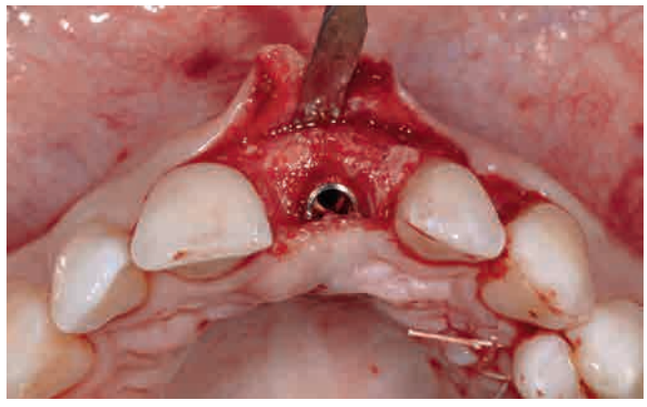

10.28q et r Vues du volume osseux régénéré (horizontal et vertical) à six mois postopératoires.

Le potentiel surprenant du tissu conjonctif

Plus le tunnel est préparé et plus le greffon est important, et meilleur sera le résultat de la cicatrisation. Lorsque plusieurs dents sont extraites et remplacées par des implants immédiats, il est préférable de recouvrir ces sites par un grand greffon plutôt que par plusieurs petits. Deux objectifs à cela : (1) la vascularisation d'une plus grande surface du greffon est possible, (2) une plus grande compensation volumétrique de la résorption au niveau des papilles peut être obtenue.

Des résultats surprenants peuvent être obtenus lorsque la surface de contact est importante entre la gencive locale largement perfusée et le greffon. Dans un cas où les piliers de cicatrisation étaient clairement visibles après la chirurgie, le gain de tissu est tel que les piliers sont couverts d'une couche épaisse de gencive quatre semaines plus tard (Fig. 11.25).

Fig 11.25

11.25a Situation gingivale difficile avant extraction de 11, 21 et 22.

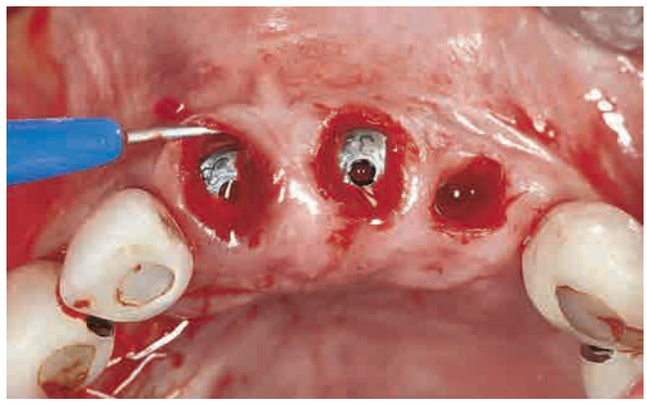

11.25b Création d'un tunnel après implantation immédiate.

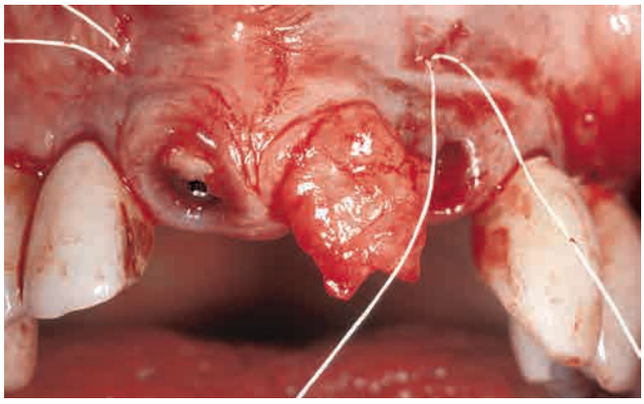

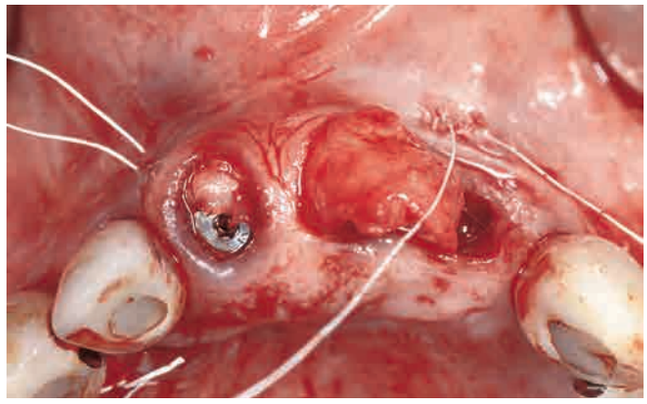

11.25c et d Mise en place d'un greffon de tissu conjonctif.

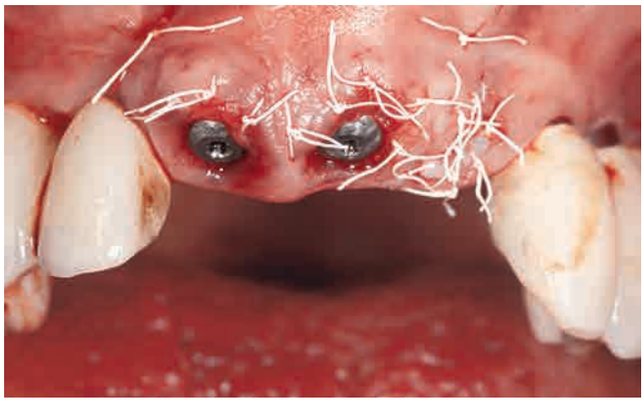

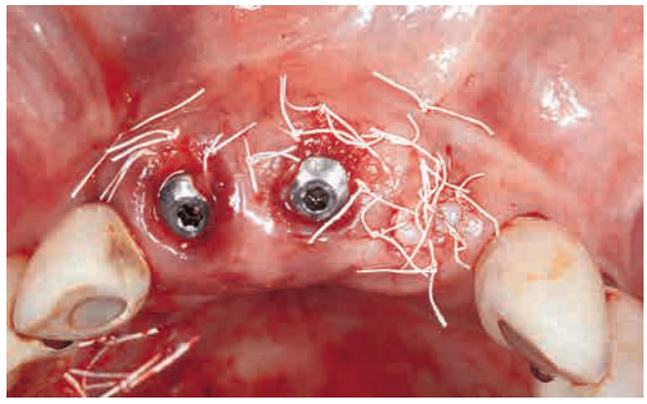

11.25e et f Vues postopératoires finales : les piliers de cicatrisation sont visibles.

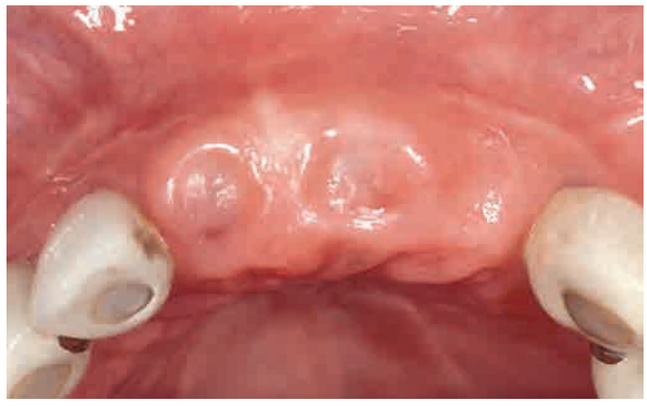

11.25g et h Une cicatrisation satisfaisante est observée quatre mois après l'implantation immédiate et la greffe gingivale : les piliers de cicatrisation sont entièrement recouverts par la gencive.

Fig 12.13

12.13a Le site de 22 avant traitement.

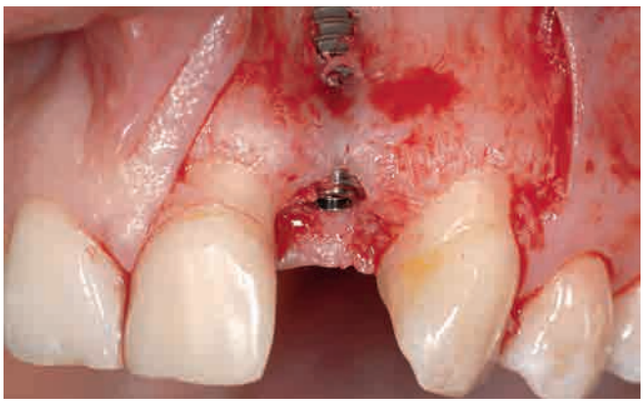

12.13b à d Décollement d'un lambeau avec une incision verticale en distal de 23 pour une procédure d'implantation avec augmentation de crête simultanée.

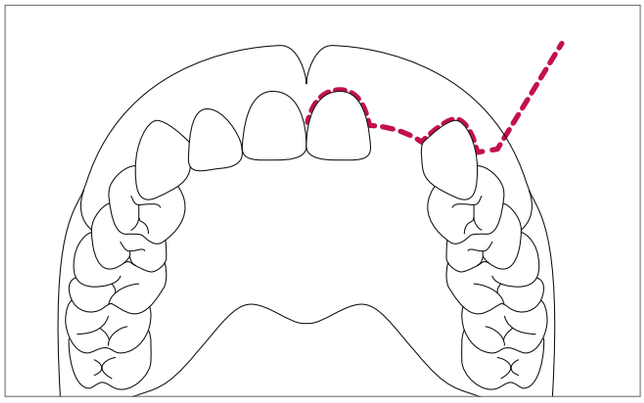

12.13c

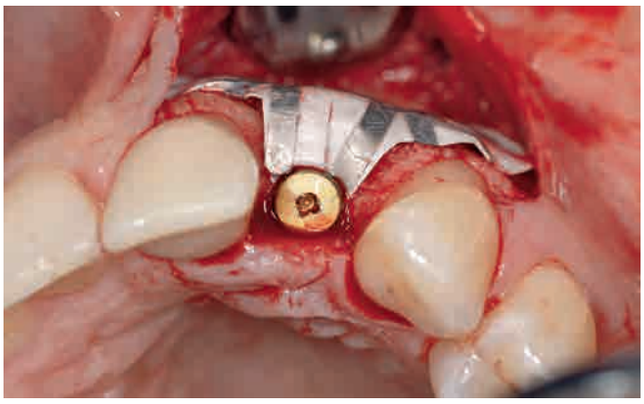

12.13d

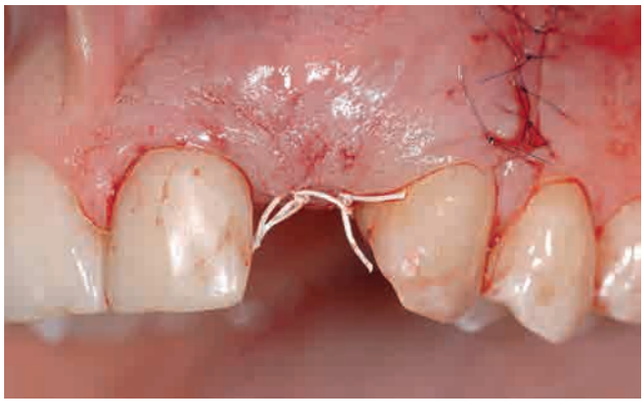

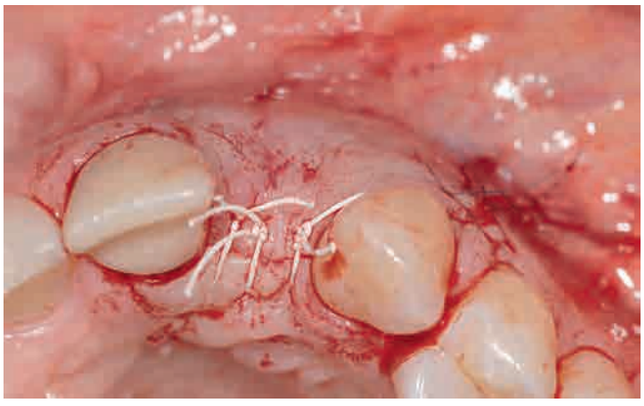

12.13e et f Adaptation précise du lambeau.

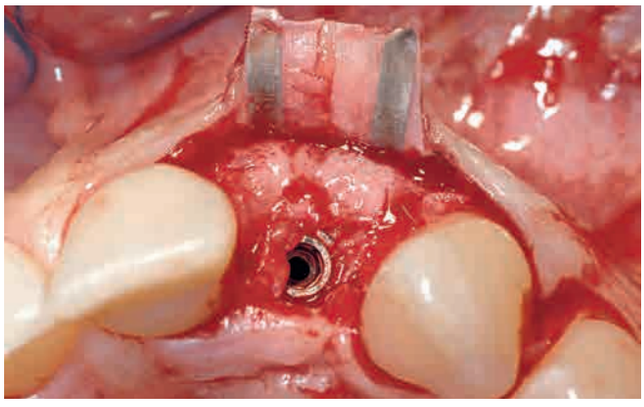

12.13g Les conditions osseuses sont idéales six mois après l'intervention.

12.13h Résultat final sans cicatrice visible dans la région antérieure.

Fig 12.14

12.14a Vue préopératoire des sites d'incisives latérales maxillaires manquantes.

12.14b à d Décollement d'un lambeau avec des incisions de décharge en distal de 13 et 23 pour implantation et augmentation de crête simultanée.

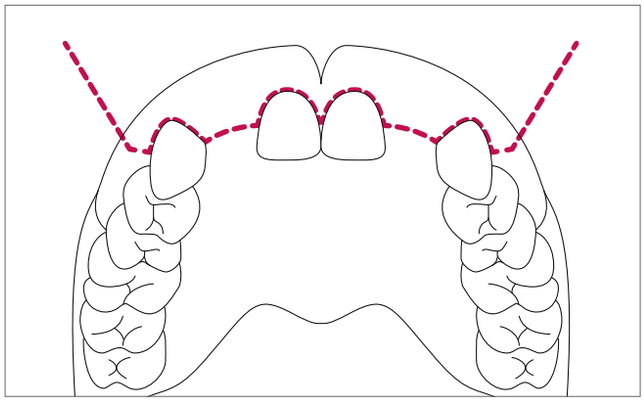

12.14c

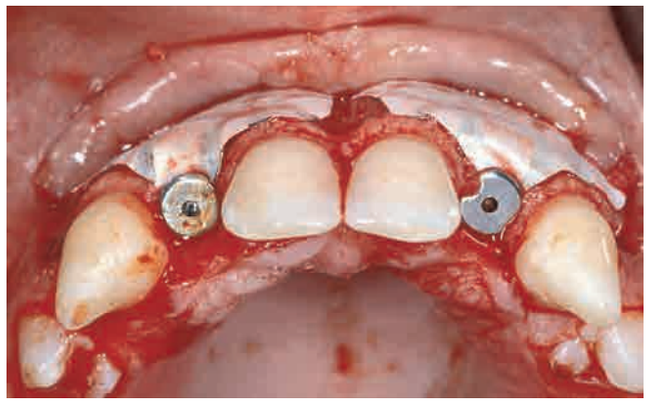

12.14d

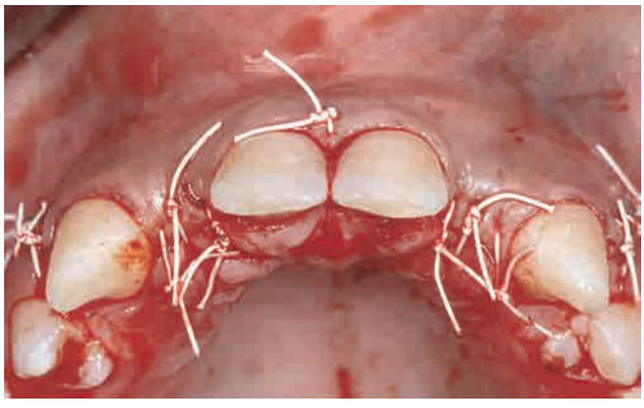

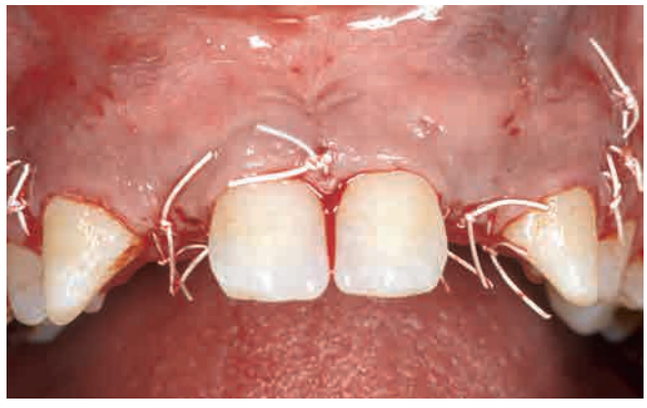

12.14e et f Fermeture du lambeau sans tension.

12.14g Volume gingival idéal six mois après l'opération.

12.14h Résultat final avec les couronnes implantoportées sur 12 et 22 : aucune cicatrice n'est visible.

Fig 12.38

12.38a Vue du sourire montrant d'anciennes restaurations et des couronnes cliniques objectivement trop longues.

12.38b Dépose des anciennes restaurations.

12.38c et d La restauration provisoire permet d'analyser le résultat final voulu.

12.38e et f Un guide chirurgical est fabriqué sur la base de la restauration provisoire.

12.38g et h La position et la direction idéales des implants sont déterminées sur le modèle et des puits de forage sont réalisés.

Fig 12.38

12.38i Guide chirurgical stable en bouche.

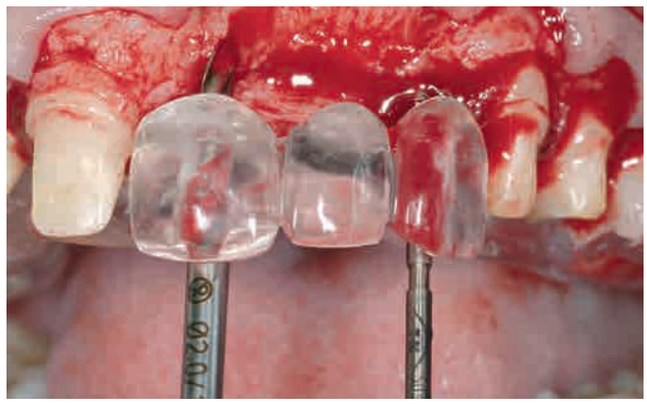

12.38j Une fois les premiers forets passés, la position des forages est vérifiée en utilisant le guide.

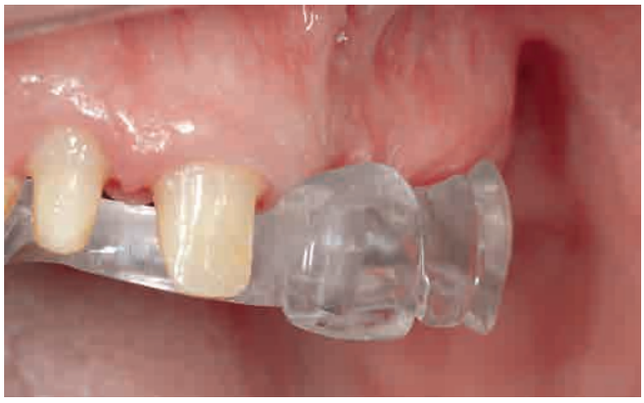

12.38k et l Vues latérales avant et durant la procédure chirurgicale.

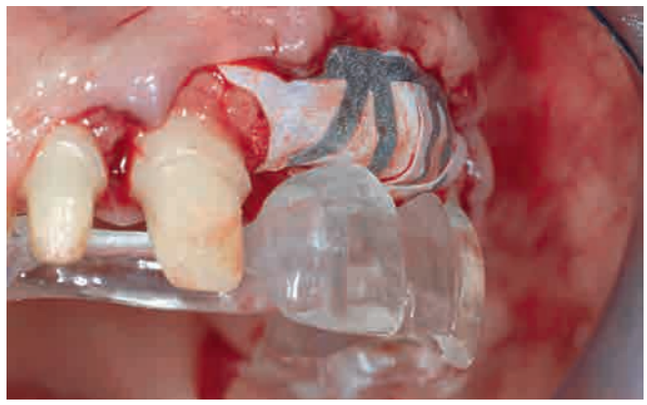

12.38m et n Augmentation de crête fondée sur le profil d'émergence désiré représenté par le guide.

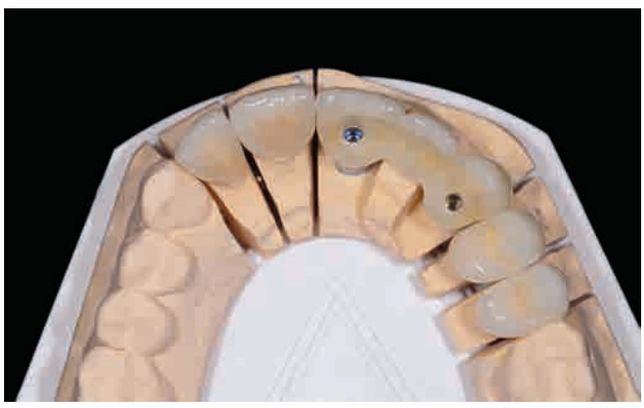

12.38o Suprastructure directement vissée aux implants.

12.38p Résultat final : le profil d'émergence est harmonieux.

Fig 12.52

12.52a à c Découpe d'une membrane non résorbable PTFE dense renforcée en titane pour une augmentation de crête dans un site avec deux dents absentes.



12.52b



12.52c

12.52d et e Les portions qui reposeront en occlusal sont courbées à angle droit.

12.52e

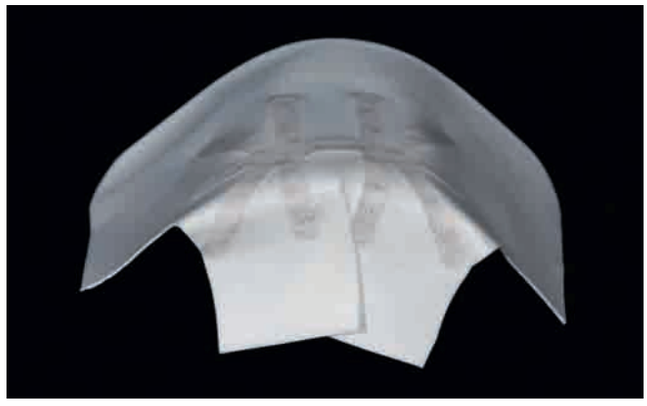

12.52f à h Le modelage idéal en 3D est possible grâce au design des renforts.

12.52g

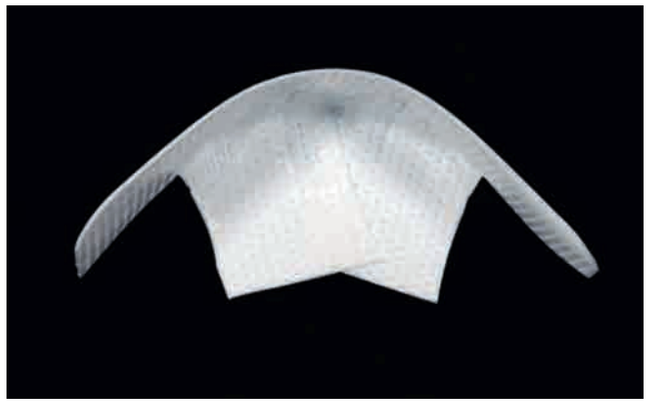

12.52h

Fig 12.53

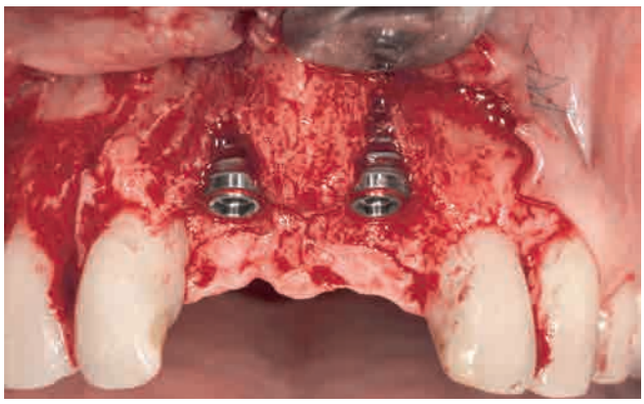

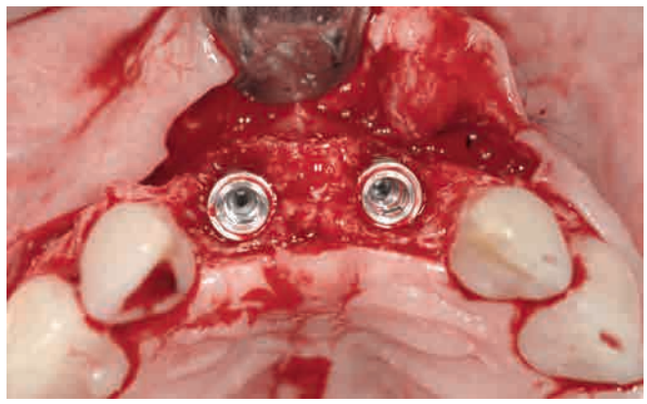

12.53a et b Défaut osseux important au niveau des sites d'implantation 11 et 21.

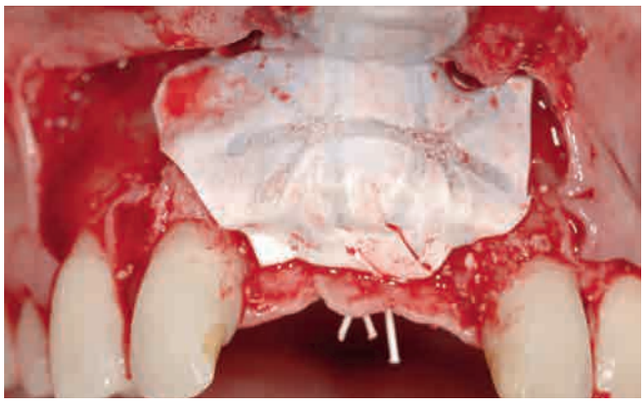

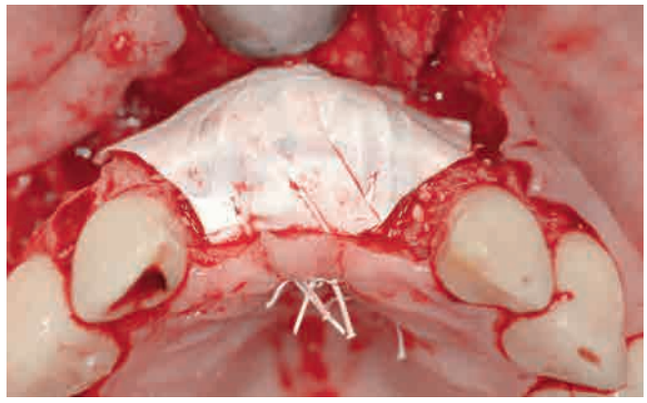

12.53c et d Augmentation de crête verticale et horizontale utilisant une membrane non résorbable renforcée en titane, modelée en trois dimensions.

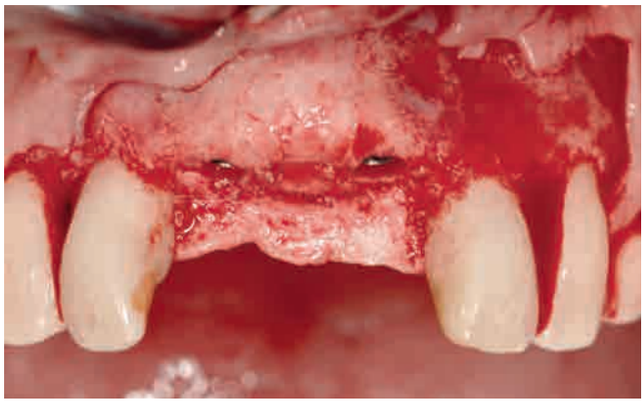

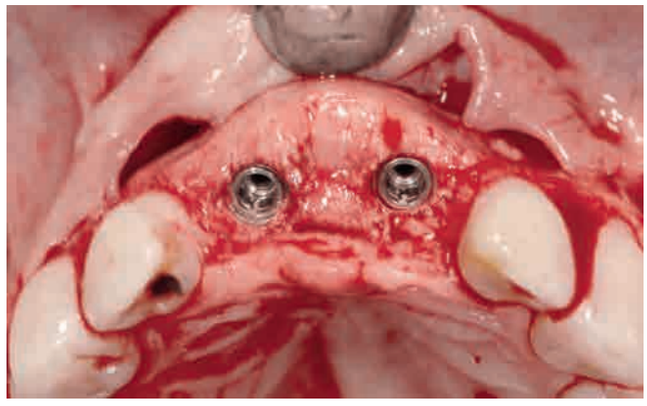

12.53e à g Conditions osseuses idéales disponibles six mois après l'intervention grâce à une membrane stable dimensionnellement et parfaitement modelable.

12.53f

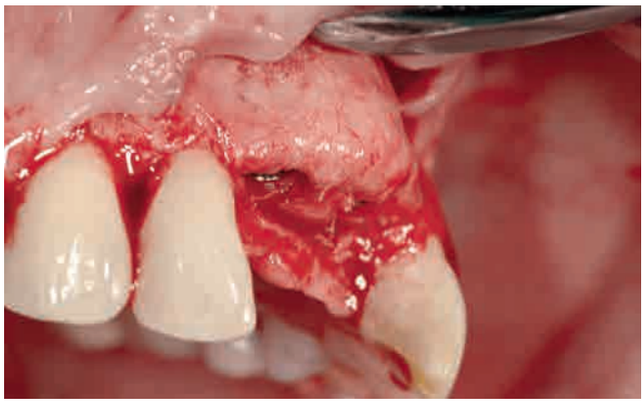

12.53g

12.53h Résultat final : couronnes implantoportées sur 11 et 21 avec des papilles interproximales intactes (et une ancienne greffe gingivale visible).

14.2.2 Procédures d'augmentation gingivale

Cinq procédures d'augmentation gingivale permettent d'obtenir une amélioration prévisible, fonctionnelle et esthétique avant ou en conjonction avec une chirurgie implantaire :

1. la technique de lambeau d'épaisseur totale avec une greffe de tissu conjonctif (GTC). Cette procédure d'abord décrite par Langer et Calagna[2], en 1980, était utilisée pour le développement des sites d'intermédiaires de bridge pour augmenter la crête alvéolaire avec une greffe gingivale (Fig. 14.9a et b) ;
2. la technique de lambeau d'épaisseur totale avec greffon conjonctif pédiculé. Cette procédure d'abord décrite par Skoog[3], en 1965, est généralement utilisée pour permettre une fermeture du lambeau lorsque les conditions chirurgicales sont difficiles, mais a également des applications en implantologie (Fig. 14.9c et d) ;
3. la technique de l'enveloppe avec une greffe épithélioconjonctive. Cette procédure décrite par Raetzke[4], en 1985, est généralement utilisée pour traiter les récessions gingivales, mais lorsqu'elle est bien adaptée elle peut être utilisée pour le développement d'un site et l'amélioration de l'esthétique en implantologie (Fig. 14.9e et f) ;
4. la technique du rouleau. Cette procédure décrite par Abrams[5], en 1980, est une technique d'augmentation pour le développement des sites d'intermédiaire de bridge. En implantologie, elle est utile lorsqu'elle est appliquée simultanément à la deuxième chirurgie, puisque la vis de couverture serait exposée (intentionnellement ou non) du fait de la mobilisation du lambeau palatin et des ajustements vestibulaires. Cette technique est décrite en détail dans le chapitre 16 (Fig. 14.9g et h) ;
5. la technique de greffe en inlay. Cette procédure est une modification de la technique d'épaisseur complète en onlay décrite par Seibert[6], en 1983, pour le développement des sites d'intermédiaire de bridge. Cette procédure est principalement réalisée lors de la dépose d'un implant et/ou lors de la mise en place d'un pilier de cicatrisation. Elle est discutée en détail dans le chapitre 16 (Fig. 14.9i et j).

Fig 14.9

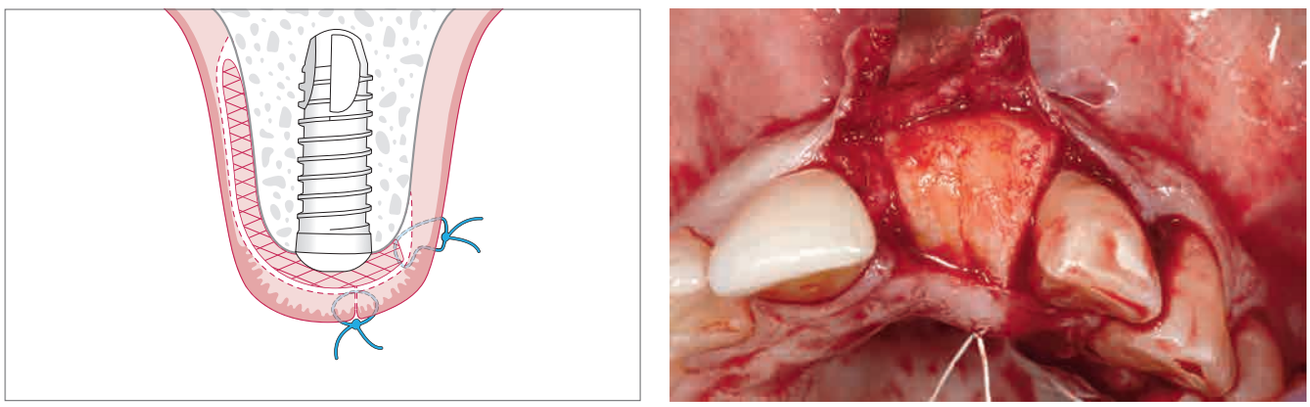

14.9a et b Greffe de tissu conjonctif avec un lambeau de pleine épaisseur.

Fig 14.9

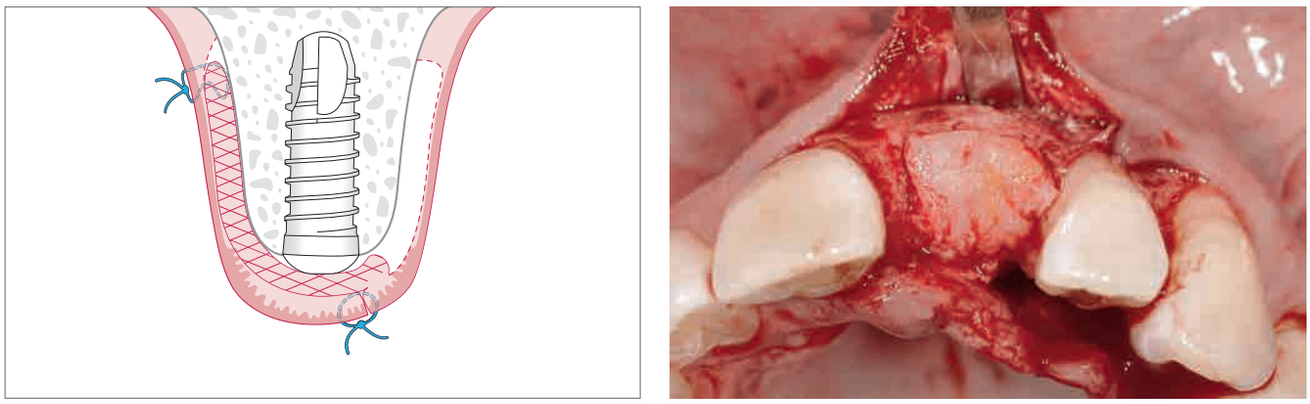

14.9c et d Greffe de tissu conjonctif pédiculé avec un lambeau de pleine épaisseur.

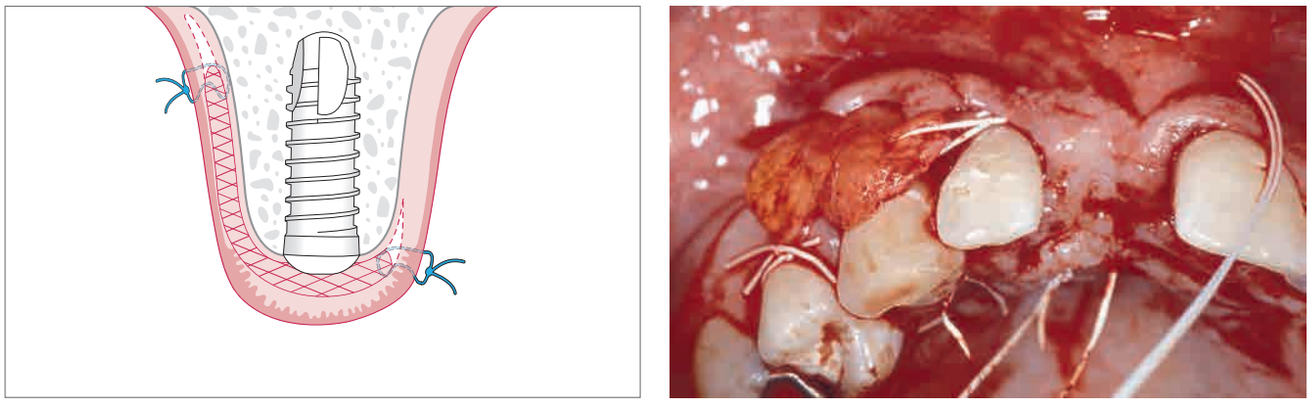

14.9e et f Greffe de tissu conjonctif avec une technique en enveloppe.

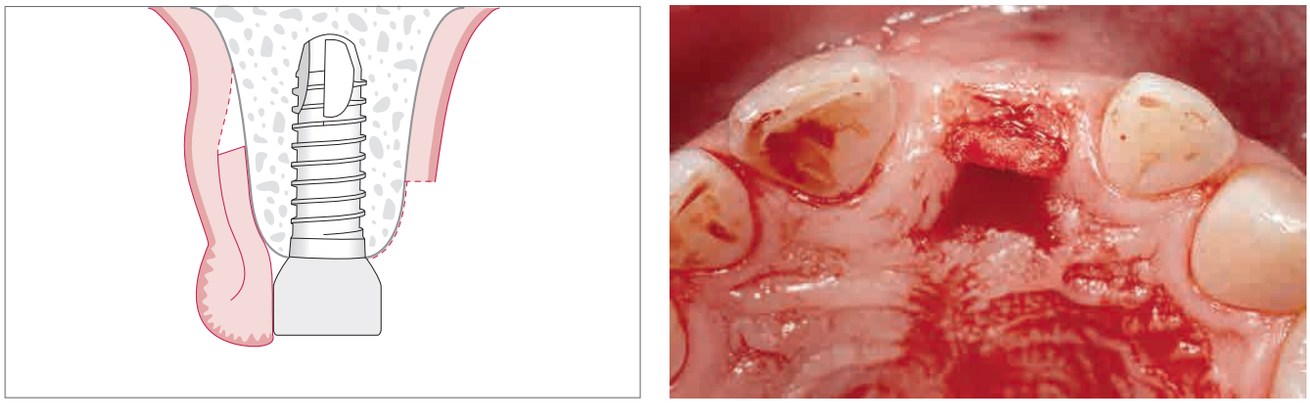

14.9g et h Technique du lambeau roulé.

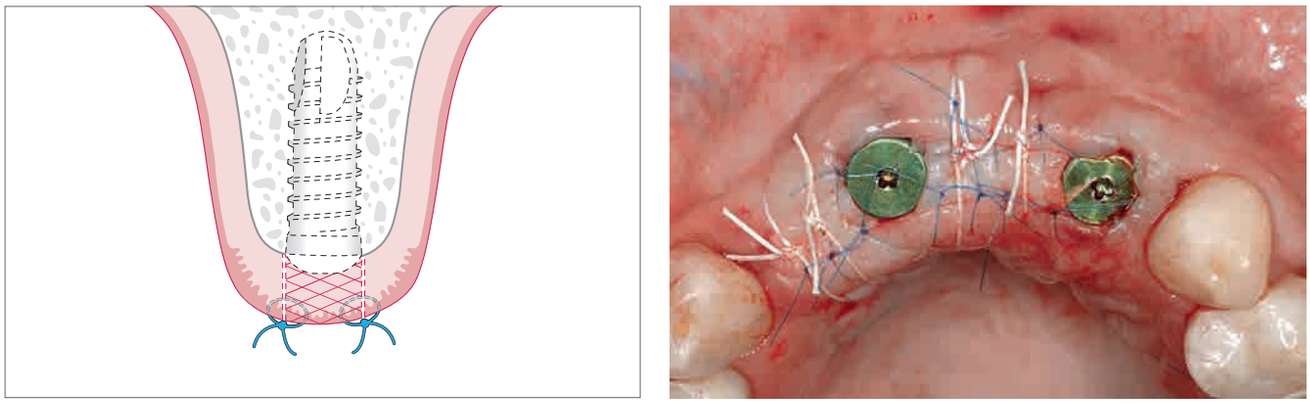

14.9i et j Technique de greffe en inlay.

14.2.8 Technique en enveloppe (technique en tunnel)

Raetzke[4] a proposé la technique en enveloppe, en 1985, pour traiter les récessions gingivales adjacentes. Comme son nom l'indique, cette technique implique la préparation d'une enveloppe ou « tunnel ». Il est très important qu'aucune incision ne passe à travers les papilles. L'incision doit au contraire être préparée en épaisseur partielle. Un greffon de tissu conjonctif est prélevé et inséré dans l'enveloppe ainsi préparée. Une version modifiée de cette technique peut être utilisée pour augmenter le volume gingival en implantologie. Cette technique est indiquée lorsqu'il n'y a pas de membrane non résorbable à enlever, car ce type de tracé d'incision ne permet pas un accès direct à la vis de cicatrisation implantaire.

Aucune incision n'est placée dans la zone du col de l'implant et des papilles, ce qui exclut le risque de problème de cicatrisation dans ces zones associées à une perte de volume.

Pour la technique de l'enveloppe, l'incision est seulement réalisée dans la zone distale de la façon suivante : une incision verticale est placée en distal (au moins en distal de la canine ou plus en distal), les papilles mésiales entre les dents naturelles sont également mobilisées. Des incisions intrasulculaires sont aussi réalisées autour des dents adjacentes au site implantaire. En partant de l'incision distale, le lambeau est préparé en épaisseur partielle. Un bistouri de tunnellisation ou une microlame conventionnelle peuvent être utilisés pour cela. Idéalement, le périoste est laissé au contact de l'os avec une légère couche de tissu conjonctif pour assurer la bonne vascularisation du greffon. De fait, il est nécessaire que l'épaisseur résiduelle des tissus soit suffisante. Les paramètres clefs sont une totale mobilisation du lambeau, au-dessus de la vis de cicatrisation et de la zone occlusale et autour des dents adjacentes, ainsi qu'une préparation vestibulaire qui s'étend suffisamment en apical. Cette technique de préparation de lambeau en enveloppe n'est pas facile. Une fois que le lambeau est préparé et qu'un espace suffisant pour accueillir le greffon a été créé, il est placé dans l'enveloppe grâce à des sutures passées depuis l'aspect palatin. Une fois que le greffon est positionné et suturé en palatin, les seules sutures nécessaires sont au niveau de l'incision verticale et des papilles. Comme il n'y a pas d'incision entre les zones des papilles entre les dents et les implants, il n'y a pas de risque de mauvaise cicatrisation et peu de risque de perte de hauteur des papilles (voir section 14.2.6). De plus, comme aucune incision verticale n'est placée dans la région antérieure, il n'y a pas de risque non plus de formation de cicatrice (Fig. 14.29).

Fig 14.29

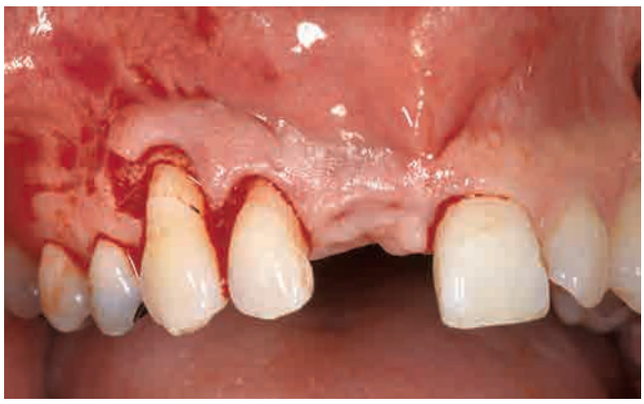

14.29a Décollement du lambeau avec une incision uniquement dans la région distale et aucune incision dans la zone interproximale.

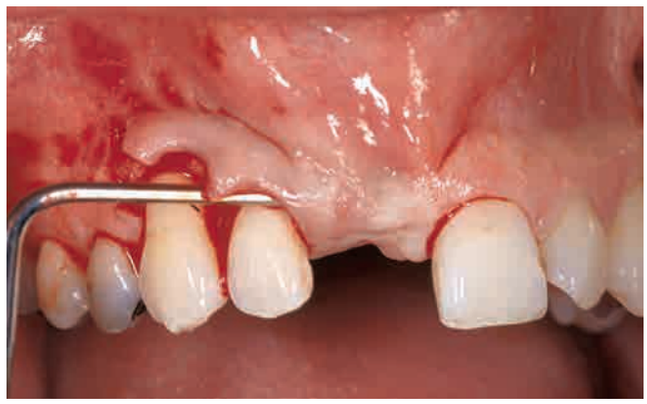

14.29b Préparation d'une enveloppe (tunnellisation) en épaisseur partielle depuis le site de 11 à 21.

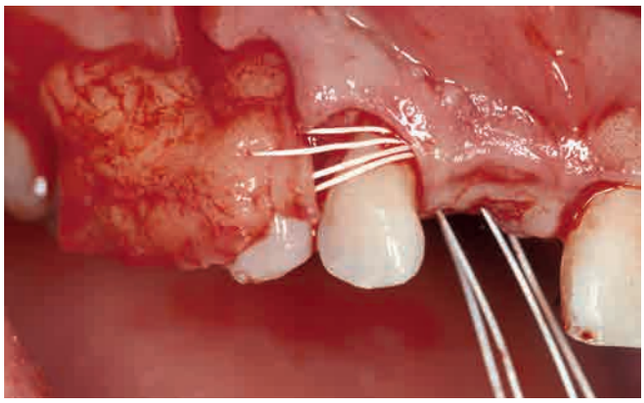

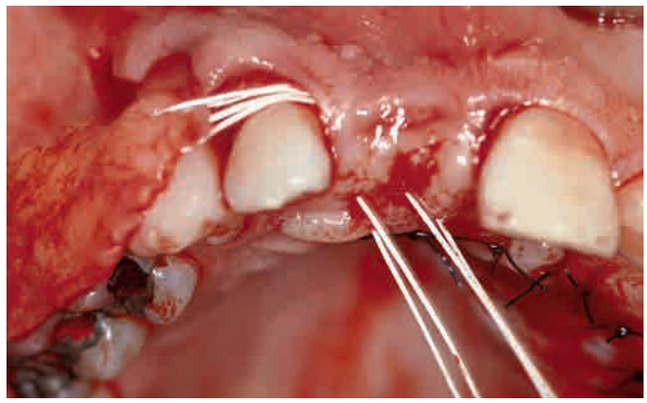

14.29c et d Insertion d'un greffon de tissu conjonctif depuis la zone distale de la dent par des sutures placées en palatin.

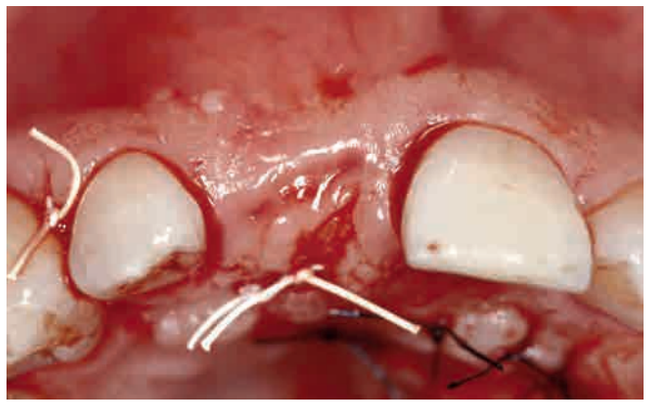

14.29e et f Fermeture primaire optimale dans la zone distale. Une suture de fixation est visible dans la zone interproximale palatine.

14.29g Quatre semaines postopératoires.

14.29h Résultat final avec une couronne implantoportée sur 11 en place, les papilles sont intactes et aucune cicatrice n'est présente.

Fig 18.39

18.39a Implant ostéointégré en position de 21.

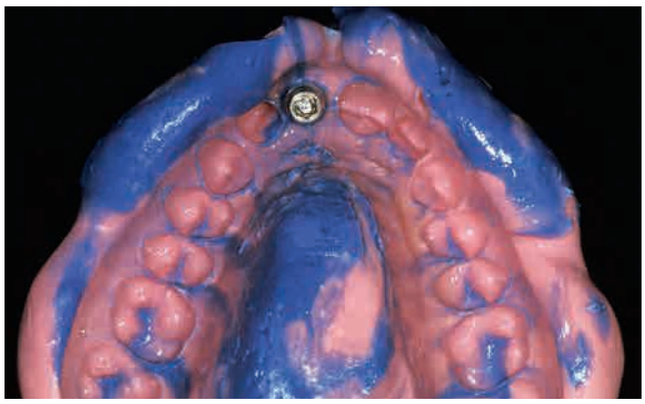

18.39b Empreinte sur implant.

18.39c et d Sélection et préparation du pilier tout-céramique.

18.39e Fabrication d'une couronne provisoire au laboratoire.

18.39f Pilier définitif en place en bouche.

18.39g Provisoire en place.

18.39h Rétraction gingivale visible six mois après la mise en place de la restauration provisoire.

Fig 18.39

18.39i et j Mise en place d'un cordonnet rétracteur.

18.39k Préparation d'un pilier intraoral.

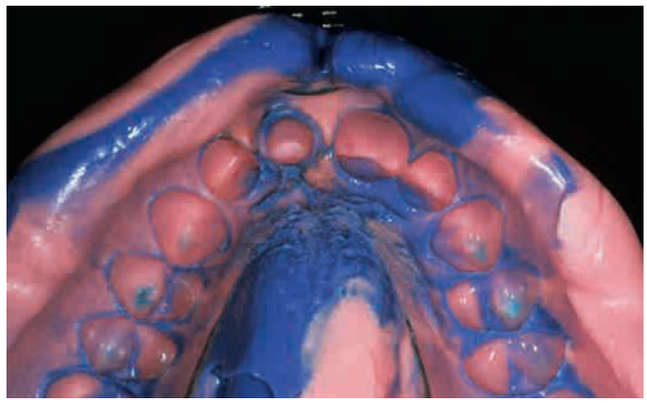

18.39l Prise d'empreinte conventionnelle.

18.39m Maître modèle.

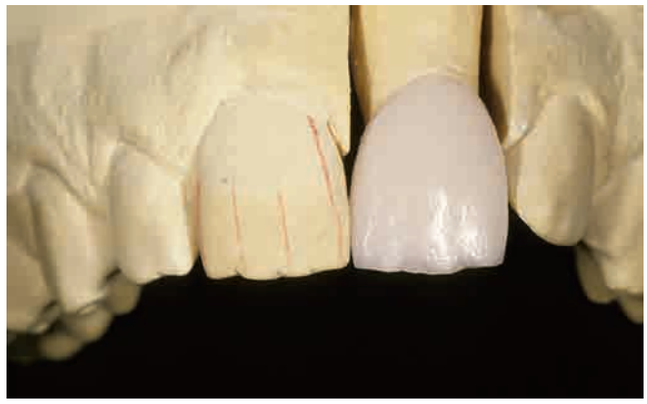

18.39n Fabrication d'une couronne tout-céramique.

18.39o Situation après dépose de la couronne provisoire.

18.39p Couronne tout-céramique finale en place sur l'implant remplaçant 21.